

Olgu Sunumu

Mersin Univ Sağlık Bilim Derg 2021;14 (3):606-610

doi: 10.26559/mersinsbd.876317

Arteriovenöz malformasyona bağlı spontan intraventriküler kanama

 Ali Korulmaz¹,  Mehmet Alakaya¹,  Ali Ertuğ Arslanköylü¹,  Kaan Esen²,
 Sadık Kaya¹

¹Mersin Üniversitesi Tıp Fakültesi Çocuk Hastalıkları ABD, Çocuk Yoğun Bakım Bilim Dalı

² Mersin Üniversitesi Tıp Fakültesi Radyoloji ABD

Öz

Arteriovenöz malformasyonlar intrakraniyal vasküler yapıların gelişimsel anomalileridir. Bunlar çoğu hastada intrakranial kanama ve epilepsiye neden olma potansiyeline sahip serebrovasküler malformasyonların en tehlikelidir. Erkek ve kadınlarda eşit oranlarda görülürler. Yaygın olarak ikinci ve üçüncü dekadlarda bulguları ortaya çıkar. Etkilenen birçok insan yaşam boyu asemptomatik kalabilir. Bu olgu sunumunda, erken yaşta bulgu vermesi nadir olan arteriovenöz malformasyonun en önemli komplikasyonu olan serebral kanama ile başvuran 17 yaşındaki çocuk vaka sunulmuştur.

Anahtar Kelimeler: Arteriovenöz malformasyon, intraventriküler kanama, bilinç kaybı

Spontaneous intraventricular bleeding due to arteriovenous malformation

Abstract

Arteriovenous malformations are developmental anomalies of intracranial vascular structures. These are the most dangerous ones of cerebrovascular malformations that have the potential to cause intracranial hemorrhage and epilepsy in most patients. They are seen equally in men and women. Symptoms occur commonly in the second and third decades. Many affected people may remain asymptomatic for life. In this case report, a 17-year-old boy who presented with cerebral hemorrhage, which is the most important complication of arteriovenous malformation and rarely manifested at an early age, is presented.

Keywords: Arteriovenous malformation, intraventricular hemorrhage, loss of consciousness

Başvuru Tarihi: 07.02.2021

Kabul Tarihi: 13.07.2021

Sorumlu Yazar: Ali Korulmaz, Mersin Üniversitesi Tıp Fakültesi Çiftlikköy Kampusu Çocuk Yoğun Bakım Bilim Dalı 33343 Yenişehir/Mersin, Tlf:0(324)2410000, E-posta: alikorulmaz@hotmail.com.

Giriş

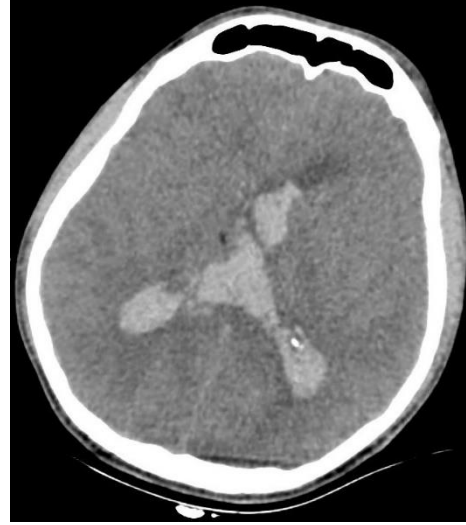Arteriyovenöz malformasyon (AVM)'lar kapiller yatağı atlayarak arter ve venlerin doğrudan bağlantılı olmasıdır. AVM'ler çocukluk subaraknoid ve intraparaknoid hemorajik inmenin en yaygın sebebidir ve beyinde her hangi bir yerde olabilir. AVM kanamasının yıllık riski yaşam boyunca %2-4'dür.¹

Arteriovenöz malformasyon hastaları, yaklaşık yarısı intrakraniyal kanama ile olmak üzere diğerleri focal veya jeneralize nöbet, baş ağrısı, focal nörolojik defisit ve nadiren de olsa semptomsuz olarak başvururlar.² Kanama dışında ani başlayan nöbet, progresyon gösteren şiddetli baş ağrısı ve yeni gelişen focal nörolojik bozukluk gibi önemli semptomlarda AVM'ler mutlaka düşünülmelidir. Bu semptomlar başta santral sinir sistemi olmak üzere birçok organ disfonksiyonuna neden olurlar. Radyolojik görüntülemeler ve gereklilik durumunda konvansiyonel serebral anjiyografi ile tanıları konulmaktadır. Serebral AVM'ye bağlı olarak gelişen intrakraniyal kanama sonrası kusma ve ani bilinç kaybı başlayan 17 yaşındaki vakamızı sunarak, AVM'lerin bilinenlerin aksine erken yaşta da bulgu verebileceğini vurgulamak istedik.

Olgu Sunumu

Bir haftadadır devam eden baş ağrısı dışında öyküsünde özellik olmayan 17 yaşındaki erkek hasta kusma nedeniyle ilçe devlet hastanesi acil polikliniğine götürülmüştü. Acil serviste tetkikleri yapılırken aniden kötüleşmiş, bilinci bozulmuş ve solunum yetmezliği geliştiği için entübe edilmiş. Serebral bilgisayarlı tomografi (BT)'de ventrikül içi kanama tespit edildiği için ileri tetkik ve tedavi amacıyla hastanemize sevk edilmiş. Entübe olarak kabul edilen hastanın geliş fizik muayenesinde genel durumu kötü; nörolojik muayenesinde bilinci kapalı, Glaskow Koma Skoru (GKS) 6, pupilleri izokorikti, bilateral direk ve indirek ışık refleksi alınmıyordu, ağırlı uyarana fleksör yanıtı mevcuttu. Serebral BT'de tüm ventriküllerde yaygın kanama, hidrosefali ve yaygın ödem tespit ederek hasta nöroşirurji tarafından acil olarak operasyona alındı (Şekil 1). Operasyon sonrası hasta eksternal

ventriküler drenaj (EVD) takılmış olarak çocuk yoğun bakım ünitesi (ÇYBÜ)'ne kabul edildi.

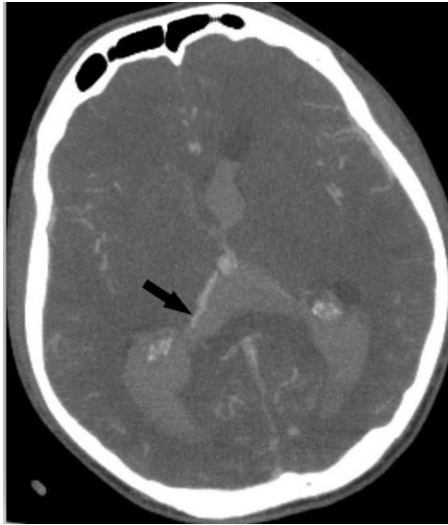


Şekil 1. Serebral BT; yaygın ventrikül içi kanama

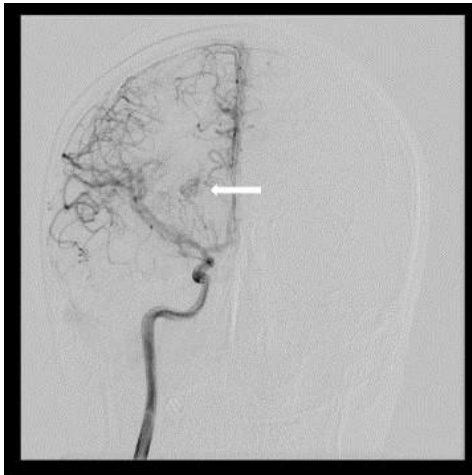
Hasta ÇYBÜ'nde mekanik ventilatörde takip edilmeye başlandı. Sedasyon ve analjezi sağlandı, antibiyotik, antiepileptik ve antiödem tedavileri başlandı. Kanama etyolojisi için istenen serebral BT anjiyografi'de; "3. ve 4. ventrikül içerisinde ve lateral ventriküllerin ise oksipital ve temporal hornlarında ve solda daha belirgin olmak üzere korpuslarında hemoraji ve ayrıca sağ oksipitalde lateral ventrikül komşuluğundan uzanarak internal serebral vene açılan asimmetrik, genişlemiş tortiyoz venöz oluşum" olarak raporlandı (Şekil 2). AVM düşünülerek Digital Substraksiyon Anjiyografi (DSA) yapıldı. Girişimsel radyoloji tarafında yapılan DSA'da; Koroid arterle beslendiği görülen yaklaşık 2-3 cm nidus ile uyumlu vasküler dolumları bulunan ve derin venöz sisteme drene olan interventriküler AVM olarak değerlendirildi (Şekil 3).

Takipte solunum desteği ihtiyacı kalmadığı için ekstübe edilen hastanın nörolojik defisiti devam etti. Bilinci kapalı, gözler spontan açık fakat sözel komutlara yanıtızsıdı. Ekstremitelerde spastisite gelişen hastaya fizik tedavi egzersizi ve baklofen başlandı. Yatışının 3. haftasında çekilen kontrol serebral BT'de aktif kanama olmadığı, hafif ventrikülomegali ve pnömosefali olduğu saptandı. EVD'den gelen

beyin omurilik sıvısı miktarı zamanla azaldı ve rengi normale dönünce EVD çekildi. Kontrol selektif anjiyografide daha önceki anjiyografiye göre değişiklik olmadığı görüldü. Yatışının 4. haftasında nazogastrik sonda ile enteral beslenen, spasiteleri için fizik tedavi egzersizi yapılan ve oda havasında takip edilen hasta AVM cerrahi tedavisi için girişimin yapılabileceği merkeze sevk edildi. Hastanın yasal temsilcisinden "Bilgilendirilmiş gönüllü olur" alınmıştır.



Şekil 2. Serebral BT Anjiyografi; ventrikül içinde kan dansiteleri ve ok ile gösterilen lokalizasyonda asimetrik venöz dolum



Şekil 3. Serebral Anjiyografi; ok ile gösterilen lokalizasyonda koroid arterden beslenen arteriovenöz malformasyon

Tartışma

AVM'nin en sık görülen klinik bulgusu intraserebral kanamadır (% 50). Daha sonra sırasıyla epilepsi, baş ağrısı ve fokal nörolojik defisitler izler.² Beyin AVM rüptürü tipik olarak intraserebral kanamaya neden olur; AVM'nin konumuna bağlı olarak izole veya eşzamanlı intraventriküler veya subaraknoid kanama da olabilir. İntraserebral kanama büyükse ve ciddi komplikasyon riski varsa pıhtının acil cerrahi olarak (AVM tedavisi olsun ya da olmasın) boşaltılması uygundur.

Beyin AVM'lerinin boyutu büyük ölçüde değişir ve bazıları zamanla büyüme, yeniden şekillenme veya regresyon geçirir. Beyin AVM'leri popülasyonun yaklaşık yüzde 0.1'inde görülüp, nadirdir ve intrakraniyal anevrizmaların onda birini oluştururlar.³ AVM'ler erkeklerde ve kadınlarda eşit oranlarda görülürler. Klinik bulguları genellikle ikinci ve üçüncü dekadlarda ortaya çıkar. Bazıları yaşam boyu asemptomatik kalabilir. AVM'lerin en önemli klinik bulgusu olan serebral kanamalar genellikle intraparaknoidaldir ancak beyindeki konumuna bağlı olarak izole veya eş zamanlı intraventriküler veya subaraknoid kanama da meydana gelebilir.⁴ Bizim hastamızda literatürdeki bilgilere benzer şekilde ilk bulgu olarak intraserebral kanama nedeniyle başvurdu. AVM'ler çoğunlukla ikinci ve üçüncü dekada klinik bulgu verirler ancak bizim hastamızda olduğu gibi nadirde olsa erken dönemde de klinik bulgular verebilmektedirler. Bu nedenle başta intraserebral kanama olmak üzere ciddi ve tekrarlayan baş ağrısı, fokal nörolojik defisit ve nöbet nedeniyle getirilen çocuk yaş grubu hastalarda AVM olabileceği düşünülmeli ve etyolojiye yönelik radyolojik görüntüleme planlanmalıdır.

Beyindeki konumlarına göre yeni bir arteriyovenöz malformasyon sınıflandırması önerilmiştir. Bu sınıflandırmaya göre: frontal, temporal ve parieto-okspital loblar, ventriküller, derin merkezi çekirdek, beyin sapı ve serebellum olmak üzere yedi tip olarak tanımlanmıştır. AVM'lerin en çok bulunduğu anatomik lokalizasyonlar sırasıyla; lateral temporal (%13), lateral parieto-okspital (%9) ve lateral frontal (%8) iken, ventriküller (%1) ise en az olan anatomik lokalizasyonlardan biridir.⁵

Olgumuzun AVM lokalizasyonu serebral AVM'nin nadir bulunduğu ventrikül bölgesinde tespit edilmiştir.

Konvansiyonel anjiyografi beyin AVM'lerini değerlendirmek ve teşhis etmek için kullanılan tüm nörogörüntüleme yöntemleri arasında en yüksek çözünürlüğe sahiptir. Nidus konfigürasyonun anatomik ve fizyolojik bilgileri bu görüntüleme tekniği ile kolayca tespit edilir. DSA kanama için risk faktörü olan ve BT anjiyografi veya Manyetik Rezonans (MR) anjiyografi ile tespit edilemeyen, görünür bir nidus olmadan erkenden patolojik damar varlığını değerlendirmek için gereklidir.⁴ Hastamıza serebral BT ile yapılan ilk görüntülemeyle yaygın ventrikül içi kanama tespit edildi ve nöroşirurji tarafından acil tedavi amaçlı operasyon yapılarak EVD'ye alındı. Hastanın acil olan ilk tedavisi yapılmış olmasına rağmen etiolojinin aydınlatılması açısından ve anamnezde darp şüphesi olması nedeniyle radyolojik görüntüleme tetkiklerine devam edildi. Yapılan serebral BT Anjiyografi'de internal vene açılan asimetrik genişlemiş tortiyoze venöz oluşum (AVM?) saptanması üzerine serebral anjiyografi planlandı. AVM tanısı için bilinen en değerli tanısal görüntüleme olması nedeniyle hastamıza DSA görüntüleme yapıldı. Girişimsel radyoloji tarafından yapılan DSA'da; perikalozal arter distalinden beslendiği görülen yaklaşık 2-3 cm boyutlarında nidus ile uyumlu vasküler dolular AVM olarak tanımlandı.

Serebral AVM'lerin konservatif, endovasküler, radyocerrahi ve mikrocerrahi eksizyonu gibi farklı tedavi alternatifleri vardır. Mikrocerrahi eksizyonu daha güvenlidir ve uygun hastalar için en iyi seçenek olabilir. AVM'nin tam ve kesin mikrocerrahi eksizyonu, yüksek başarı ve düşük morbidite ve mortalite oranı elde edilebilir. Özellikle dev serebral AVM mikrocerrahi tedavisi için en etkili yöntemlerden biridir.^{6,7} Potts ve arkadaşları ise derin AVM'lerin ameliyat edilebilir lezyonlar olabileceğini ve ayrıca mikrocerrahi ile iyi sonuçlara sahip olduklarını önermektedir.⁷

Sonuç

Tekrarlayan ve/veya şiddetli baş ağrısı, nöbet veya nörolojik defisiti olan

çocuk hastalarda etyolojide serebral vasküler malformasyonlar da düşünülmelidir. Bu vasküler malformasyonlar içinde AVM'ler önemli bir yer almaktadır. AVM'lerin tanısında bilinen en iyi yöntem konvansiyonel anjiyografidir. Çocuklarda serebral semptomların etyolojisinde nadir bir sebep olan AVM'ler, teşhis ve/veya tedavisi geciktiğinde morbidite ve mortalitesi yüksek olacağı unutulmamalıdır.

Yazar katkıları: MA, SA, AK: Literatür tarama; AK: Makale yazımı; AEA: Makale değerlendirme ve düzeltme; KE: Makalenin radyolojik görüntülerinin planlanması

Çıkar çatışması: Yazarlar arasında çıkar çatışması yoktur.

Mali destek: Herhangi bir kişi, kurum veya kuruluşun mali destek alınmamıştır.

Kaynaklar

1. Kliegman RM, Stanton BF, Schor NF, St Geme JW, Behrman RE. Nelson Textbook of Pediatrics, 19. Baskı, Türkçe Çeviri. Nobel Tıp Kitapevleri, İstanbul: 2015: 2084, 2225
2. Englot DJ, Young WL, Han SJ, McCulloch CE, Chang EF, Lawton MT. Seizure predictors and control after microsurgical resection of supratentorial arteriovenous malformations in 440 patients. Neurosurgery. 2012; 71(3): 572-80. doi: 10.1227/neu.0b013e31825ea3ba
3. Mohr JP, Kejda-Scharler J, Pile-Spellman J. Diagnosis and treatment of arteriovenous malformations. Curr Neurol Neurosci Rep. 2013; 13(2): 324. doi: 10.1007/s11910-012-0324-1.
4. Derdeyn CP, Zipfel GJ, Albuquerque FC et al. Management of Brain Arteriovenous Malformations: A Scientific Statement for Healthcare Professionals From the American Heart Association/American Stroke Association. Stroke. 2017; 48(8): 200-24. doi:10.1161/str.000000000000134.
5. Lawton MT. Seven AVMs: Tenets and Techniques for Resection New York, Thieme, 2014

6. Gross BA, Pose D. Surgical and radiosurgical results of the treatment of cerebral arteriovenous malformations. *J Clin Neurosci.* 2012; 19(7): 1001-4. doi: 10.1016/j.jocn.2012.01.004.
7. Potts MB, Williams Y, Lawton MT et al. UCSF Brain AVM Study Project. Deep arteriovenous malformations in the basal ganglia, thalamus, and insula: multimodality management, patient selection, and results *Neurosurgery.* 2014; 82 (3-4): 386-94. doi: 10.1016/j.wneu.2014.03.033.