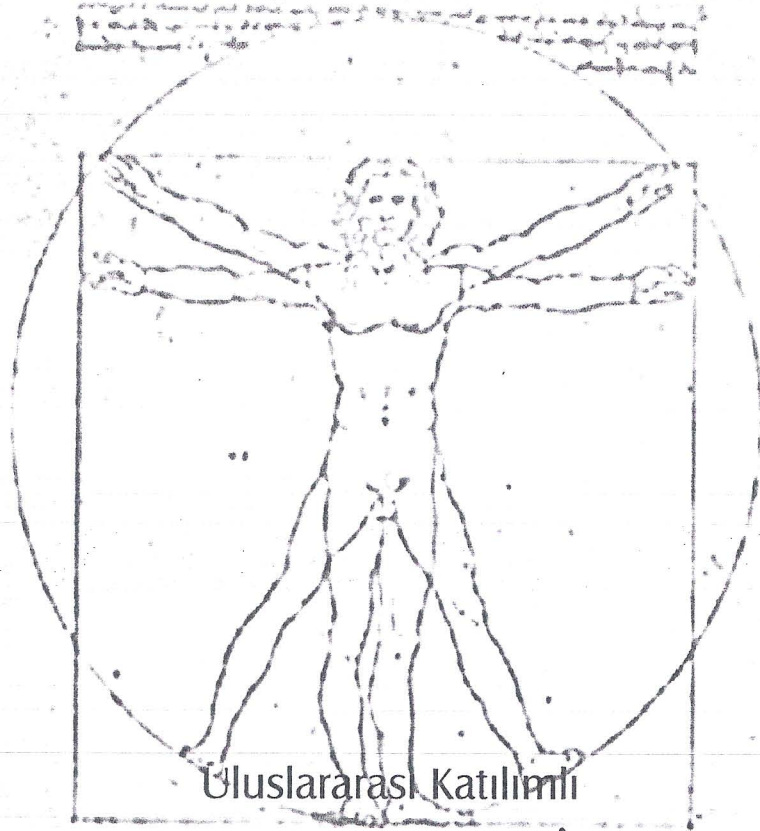




# ANATOMİ 2004

*Konya*

## BİLDİRİ ÖZET KİTABI



## VIII. ULUSAL ANATOMİ KONGRESİ



Düzenleyenler

Anatomi Derneği ve S.Ü. Meram Tıp Fakültesi Anatomi Anabilim Dalı

**POZİSYON ANOMALİLİ BİR KARACİĞERDE INTRAHEPATİK LIG. TERES HEPATIS VE A. GASTRICA SINISTRA'DAN AYRILAN A. HEPATICA SINISTRA: OLGU SUNUMU**

**E.Ç. SANLI , Z. KURTOĞLU ,A.H. ÖZTÜRK ,D. UZMANSEL ,A. KARA**

Mersin Üniversitesi, Tıp Fakültesi Anatomi, AD, MERSİN

70 yaşındaki erkek kadavranın rutin diseksiyonu sırasında karaciğer ve safra kesesinde pozisyon anomalisi, intrahepatik yerleşimli lig. teres hepatis ve a. gastrica sinistra'dan ayrılan a. hepatica sinistra'ya rastlandı. Karaciğerin lobus sinister'i hipoplazikti, processus xiphoideus hizasından sola geçmiyordu. Sağ linea axillaris media hizasında margo inferioru, arcus costalis'i 3,6 cm geçiyor, fakat karaciğer epigastrik bölgeye taşmıyordu. Fundus vesicae felleae, sağ linea axillaris media üzerindeydi. Karaciğerin alt yüzünde fissura ligamenti teretis bulunmuyordu ve lig. teres hepatis karaciğer dokusu içine gömülmüştü. A. gastrica sinistra'dan ayrılan bir dal, ligamentum hepatogastrica içinde porta hepatis'in sol tarafından lobus sinister'e ulaşıyordu. Porta hepatis diseke edilerek, v. porta ve dalları ile a. hepatica propria ve dalları değerlendirildi. Karaciğer dokusuna gömülü olan lig. teres hepatis diseke edilerek, vena porta'nın ramus dexter'i ile karaciğer dokusu içinde birleştiği tespit edildi. Karaciğer pozisyon anomalisi bulunan olgularda, beraberinde arteriyel, venöz ve lig. teres hepatis varyasyonlarının da bulunabileceği vurgulandı, bunların mide ve karaciğer cerrahisindeki önemi tartışıldı.

otic  
thy  
MRI  
SP)  
vas  
To  
ing  
and  
m3  
and  
RR  
ces  
RR  
es-  
of