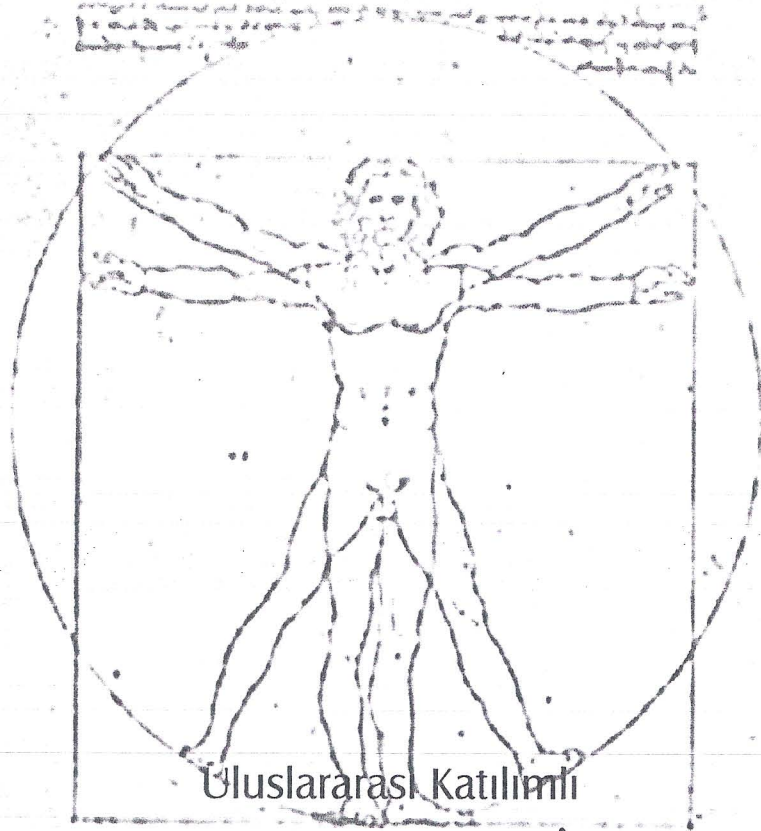




ANATOMİ 2004

Konya

BİLDİRİ ÖZET KİTABI



VIII. ULUSAL ANATOMİ KONGRESİ



Düzenleyenler

Anatomi Derneği ve S.Ü. Meram Tıp Fakültesi Anatomi Anabilim Dalı

P 41

DAMARLANMA VE HİSTOLOJİK ÖZELLİKLERİYLE BİRLİKTE İKİ AKSESUAR DALAK: OLGU SUNUMU

A. KARA , D. UZMANSEL , Z. KURTOĞLU , A.H. ÖZTÜRK

Mersin Üniversitesi Tıp Fakültesi Anatomi, AD, MERSİN

Lenfoid organlardan biri olan dalağa ek olarak abdomende yerleşen aksesuar dalak dokusu % 10-30 sıklıkta bulunabilmektedir. 81 yaşındaki bir erkek kadavranın disseksiyonu sırasında iki adet aksesuar dalağa rastlandı. Bunlardan biri flexura coli sinistra'nın yaklaşık 0,5 cm üzerinde, periton tarafından çevrelenmiş bir cepte yerleşiyordu ve 15x12,9x10,6 mm boyutlarındaydı. Arteri, a.gastroepiploica sinistra'dan geliyordu, veni ise v. gastroepiploica sinistra ve v. colica media arasındaki bağlantı venine dökülüyordu. Diğerisi ise mesocolon transversum içinde bulunuyordu ve 10,8x11,6x7,4 mm boyutlarındaydı. Arteri a. colica media'dan geliyor, veni ise v. colica media'ya dökülüyordu. Ayrıca dalak'tan ve her iki aksesuar dalaktan alınan doku örnekleri histolojik özellikleri bakımından karşılaştırıldı. Bu yapıların yerleşimi, embriyonik gelişimi dikkate alınarak açıklandı. Aksesuar dalak ve splenik greft kavramları tartışıldı. Retroperitoneal tümörlerin ayırıcı tanısında ve aksesuar dalağı besleyen damarların volvulusu sonucu gelişebilecek infarktüs nedeniyle oluşabilecek akut karın tablosunun ayırıcı tanısında bu oluşumların dikkate alınması gerektiği vurgulandı.