


TÜRK PLASTİK CERRAHİ DERGİSİ



*Türk Plastik Cerrahi Dergisi, Türk Plastik Cerrahi Derneğinin yayın organıdır.
Türk Plastik Cerrahi Dergisi, Estetik Plastik Cerrahi Derneğinin yayın organıdır.
Türk Plastik Cerrahi Dergisi, Türkiye Interplast Derneğinin yayın organıdır.*

SPİNA BİFİDA KİSTİKA DEFEKTLERİNİN ONARIMI

Nazım GÜMÜŞ, Naci BAŞAR, Ali İhsan ÖKTEN, Yalçın KAYA, Sadık KARAKAYA

Numune Eğitim ve Araştırma Hastanesi, Plastik ve Rekonstrüktif Cerrahi Kliniği, Beyin ve Sinir Cerrahisi Kliniği, Adana

ÖZET

Spina bifida kistika anomalisi, klinikte meningoşel, meningomyeloşel, myeloşel ve siringomyeloşel olarak görülür. Hastalarda vertebra üzerinde yerleşmiş subaraknoid mesafe ile bağlantılı kistik kitleler vardır. Vertebral kanal açıklığı, meninkslerin dışarı çıkması ve cilt defekti bulunur. Meninkslerin üzerindeki doku defektinin kas, fasiya ve cilt ile sağlıklı onarımı, başta menenjit olmak üzere ciddi komplikasyonları engelleyerek, duysal ve motor fonksiyonların maksimum korunmasını sağlar.

Myelomeningoşel ve meningoşel nedeniyle başvuran 12 hastanın, meningeal zarların onarımı sonrasında oluşan arka orta hat defektlerini onardık. Defekti kapatmak amacı ile iki yanlı miyokutan latissimus dorsi ilerletme flebi kullandık. Normal anatomik yapıya yakın, travma ve enfeksiyonlara dirençli bir defekt onarımı sağlandı. Olgularda postoperatif dönemde sorun görülmedi. Takiplerde, yara açılması, enfeksiyon, seroma, beyin omurilik sıvısı (BOS) fistülü yada hematoma gibi komplikasyonlarla karşılaşılma.

Miyokutan latissimus dorsi flebi ile meningomyeloşel defekt onarımının, mortalite ile morbiditeyi azaltmada etkili bir yöntem olduğunu düşünmekteyiz.

Anahtar Kelimeler: Meningomyeloşel, miyokutan latissimus dorsi flebi, defekt onarımı

GİRİŞ

Yaklaşık her 800 doğumda bir, vertebral kanalın açık kalması ve meninkslerin cilt dışına çıkması ile karakterize spina bifida kistika anomalisi görülür. Bu doğumsal kusur meningoşel, meningomyeloşel, ve nadir görülen medulla spinalis santral kanalının genişlemesi ile karakterize siringomyeloşel ve myeloşel olarak klinik görünüm verir. Hastalarda içi epitel ile döşeli, serebrospinal sıvı ile dolu ve subaraknoid mesafe ile bağlantılı kistik kitleler vardır. Orta hatta yerleşen bu kitlelerde vertebral kanal açıklığı ve cilt defekti görülür. Anomali vertebral kanal boyunca yerleşebilir¹⁻³.

Spina bifida kistika olgularının yaklaşık %85' i meningomyeloşeldir. Meningeal zarların vertebral kanal açıklığından dışarı protrüze olması ve kese içerisinde sinir elementlerinin bulunması ile karakterizedir. Hastalarda sıklıkla alt ekstremitelerde, mesanede ve rektumda motor ve duysal kusur vardır. Meningoşel

SUMMARY

Repair of spina bifida cystica defects

Spina bifida cystica includes meningocele, meningomyelocele, myelocele and syringomyelocele in clinically. This patients have a mass in which free communication with the subarachnoid space on the vertebral spine. There is mal closure of vertebral canal, protrusion of meninges and skin defect in the patients. Repair of the tissue defect with muscle, fascia and skin on the meninx prevents major complications that likes menengitis and preserves maximum sensory and motor functions.

In twelve patients with meningocele and myelomeningocele, posterior midline defects was repaired after closure of meninges. For the closure of defects, bilateral latissimus dorsi myocutan advancement flap was used and to provide resistance for the infections and traumas in normal anatomical basis. Infection, wound dehiscence, seroma, heamatoma, fistula of serebrospinal liquid and other complications wasn't observed in these patients.

Repair of meningomyelocele defects with latissimus dorsi myocutan advancement flap is effective method to reduce mortality and morbidity.

Key Words: Meningomyelocele, Latissimus dorsi myocutan advancement flap, Defect repair

hastalarında kese içinde sinir dokusu bulunmadığından motor kusur yani paralizi görülmez. Spina bifida kistika hastalarının %14'ü meningoşeldir^{1,4,5}.

Hastalarda meninkslerin ve üzerindeki doku defektinin sağlıklı onarımı, başta menenjit olmak üzere ciddi komplikasyonları engelleyerek, duysal ve motor fonksiyonların maksimum korunmasını sağlar^{1,6}.

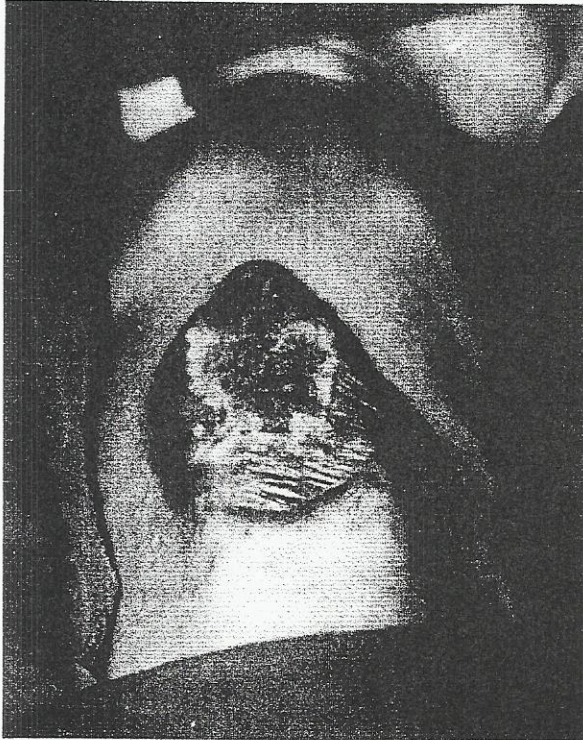
Çalışmamızda, spina bifida kistika nedeniyle gelişmiş, gövde arka orta hat defektlerinde uyguladığımız latissimus dorsi miyokutan ilerletme flebi ile onarım yöntemini ve sonuçlarını inceledik.

GEREÇ VE YÖNTEM

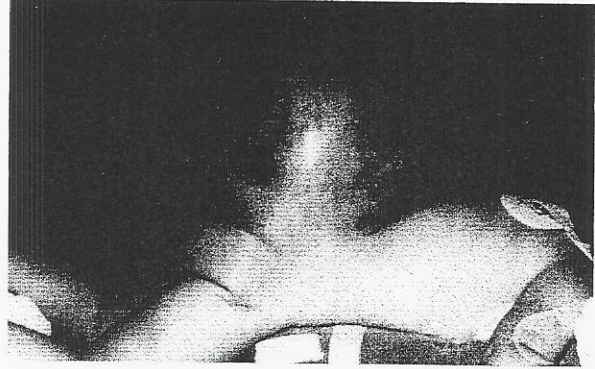Myelomeningoşel, meningoşel nedeniyle başvuran 12 hastanın, meningeal zarların onarımı sonrasında oluşan arka orta hat defektlerini aynı seansta onardık. Hastaların 5'i kız, 7'si erkek bebektir. Biri dışında hepsi 0-5 aylıktır. Torakolomber yerleşimli meningoşel hastası

2 yaşındaydı. Olguların 8'sinde myelomeningosel, 4'ünde meningosel vardı. Hastaların 3'ünde parapleji, 4'ünde motor defisit ve birinde alt ekstremitede his kusuru tesbit edildi.

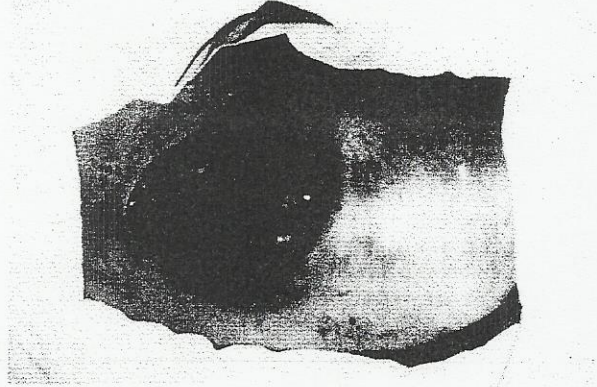
Anomali 1 olguda torakolomber yerleşim gösterirken, 8'inde lomber ve 3'ünde lumbosakral bölgedeydi. Operasyonda, kitlenin sağlam cilt epitel birleşiminden insizyon yapılarak, keskin diseksiyon ile kistik yapı cilt, cilt altı doku ve lomber bölge kaslarından ayrıldı (Şekil 1,2). Kese, içinde ve duvarında olabilecek sinir lifleri korunarak eksize edildi (Şekil 3). Açık olan dura nonabsorbabl sütür kullanılarak beyin omurilik sıvısını sızdırmayacak şekilde onarıldı (Şekil 4). Dura üzerindeki cilt defekti onarımı için, defektin her iki yanından torakolomber fasiyanın altından keskin diseksiyon ile latissimus dorsi kası üzerindeki cilt ile ilişkisi bozulmaksızın eleve edildi. Kasın ön kenarına kadar diseksiyona devam edildi (Şekil 5). İki taraflı fleplerin hazırlanmasından sonra, orta hatta duranın üzerini kapatacak şekilde ilerletildi. Orta hatta her iki tarafın kas ve torakodorsal fasiyası birbirine sütüre edildi (Şekil 6). Cilt altı ve cilt karşılıklı sütüre edilerek defekt onarımı sağlandı (Şekil 7). Flep altına dren koyulmadı. Ancak bipolar koter kullanılarak dikkatli hemostaz yapıldı.



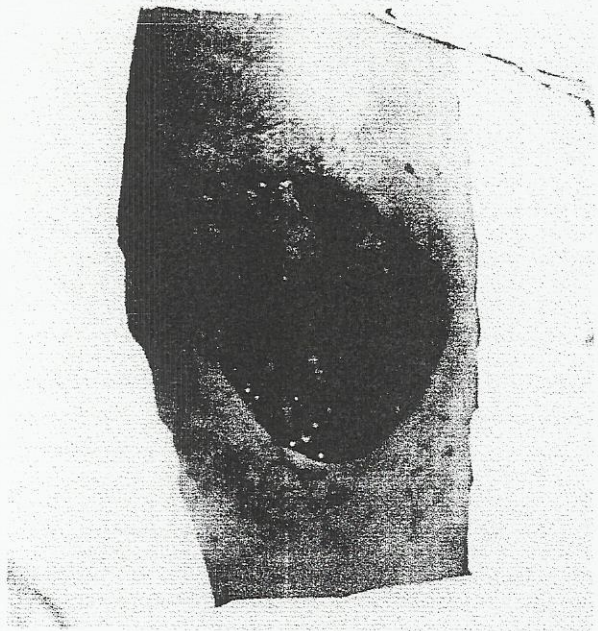
Şekil 1: Lomber bölgede üzerinde yer yer ülserasyonlar oluşmuş meningomyelosel.



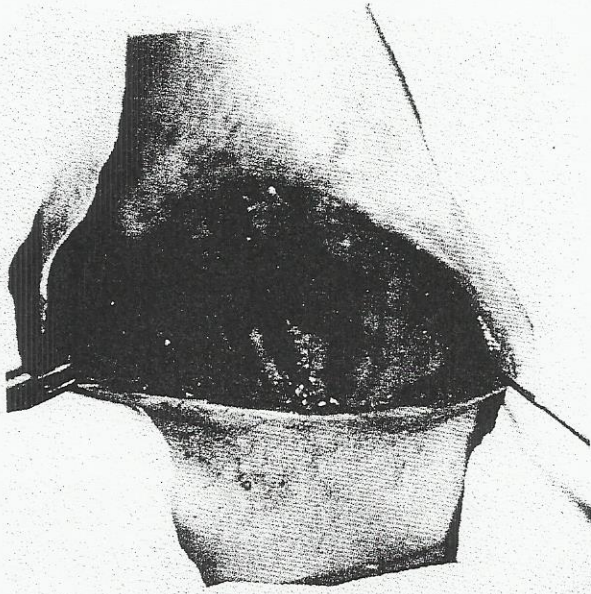
Şekil 2: Dev meningomyelosel kesesinin ameliyat öncesi görünümü.




Şekil 3: Meningomyelosel kesesinin eksizyonu sonrasında oluşan geniş gövde arka orta hat defekti.



Şekil 4: Meningeal zarların onarımı sonrasında nöral tüpün ve doku defektinin son durumu.



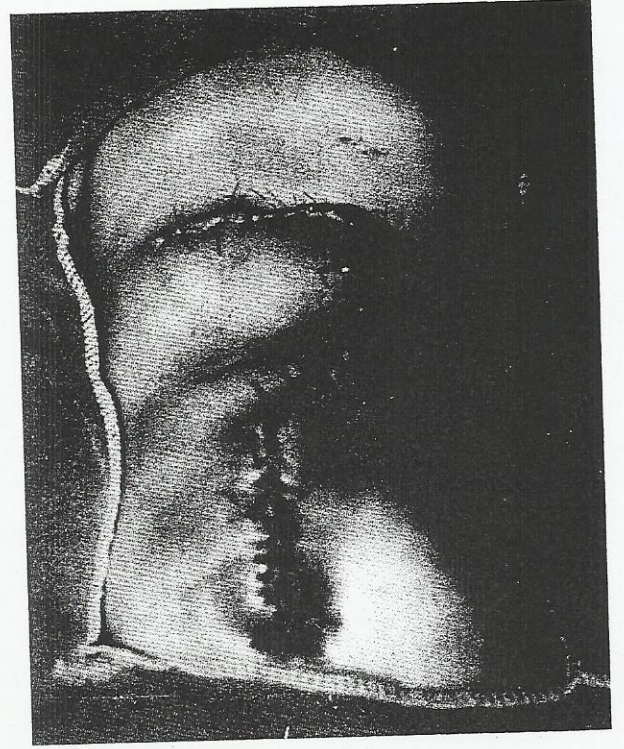
Şekil 5: Miyokutan latissimus dorsi flebinin iki yanlı hazırlanmış hali görülüyor.



Şekil 6: Her iki flebin orta hatta birbirine sütüre edilerek, meninkslerin üzerinin kapatılmış hali.

BULGULAR

Hastalarda dura üzeri kas, torakolomber fasiya, cilt altı ve ciltten oluşan anatomik yapılarla onarıldı. Normal anatomik yapıya yakın, sağlam, travmalara ve enfeksiyonlara dirençli bir defekt onarımı sağlandı. Olgularda postoperatif dönemde sorun görülmedi. Takiplerde, yara açılması, enfeksiyon, seroma, beyin omurilik sıvısı (BOS) fistülü yada hematoma gibi komplikasyonlarla karşılaşmadı. Travma sonrası



Şekil 7: Şekil 2' deki hastanın ciltte gerginlik olmaksızın sütüre edilip defekt onarımı tamamlanmış hali görülüyor.

meningosel bölgesinde ülser açılması yada enfeksiyonlara bağlı menenjit tesbit edilmedi. Preoperatif dönemdeki nörolojik defisitlerde, postoperatif dönemde artma veya azalma şeklinde bir değişiklik görülmedi. Hastalar ortalama 8 ay takip edildi.

TARTIŞMA

Vertebral kanal açıklığı ve yumuşak doku defekti ile karakterize sipina bifida kistika olgularında, meningeal zarların onarımı sonrasında oluşacak, en kötü klinik tablo menenjittir. Hastaların kaybına yada ciddi sekillere yol açabilir. Ancak sorunsuz bir iyileşme sonrasında nörolojik defisiti olmayan veya yürümesine engel nörolojik kusuru bulunmayan hastalar sağlıklı bebekler olarak yaşamlarına devam ederler^{1,7}. Nöral tüpün BOS sızdırmayacak şekilde onarımının ardından, gövde arka orta hattaki defektin, meningeal zarları enfeksiyonlardan ve travmalardan koruyacak, gerektiğinde beyin cerrahisinin ikincil operasyonlarına sorunsuz olarak imkan sağlayacak bir onarım gerekir. Bu amaçla, primer sütürasyon, deri greftleri, delayed flepler, rotasyon flepleri, bipediküllü flepler, iki yanlı romboid z plasti flebi ve kompozit kas-deri flepleri kullanılabilir^{1-3,5,7}. Primer onarım çoğu olguda mümkün olmayıp, ancak defekt çapının 5 cm' nin altında olduğu olgularda, meningeal zarların üzerinin deri flebinde gerginlik yaratılmaksızın kapatılabileceği belirtilmektedir¹. Defektin daha büyük olduğu olgularda primer sütürasyon

ile defekt onarımı mümkün olamaz. Deri grefti yukarıda belirtilen amaçları sağlamaktan uzaktır. Greftin tutmaması, erken yada geç dönemde ülser açılması, enfeksiyon gelişmesi ve travmalara dayanıksızlığı gösterilmiştir². Lokal deri flepleri ise küçük keselerde defekt küçük kalacağı için, istenilen amaçlara yakın onarım imkanı sağlayabilir.

Büyük kese eksizyonları sonrasında onarım için, tek yada iki yanlı deri ilerletme flebi, bipediküllü deri flebi, Limberg flepleri, rotasyon flepleri seçilebilir. Operasyon zamanının uzaması, kan kaybının fazla olması ve fleplerde parsiyelde olsa kayıp riskinin olması dezavantajlarıdır^{1,2}. Ayrıca fleplerin donor alanına deri grefti ile onarım gerekebilir. Geniş defekt oluşması durumunda ise sadece cilt flebi defekti kapatamayabilir. Defekt kapatılsa bile enfeksiyonlara travmalara ve gerektiğinde reoperasyona istenilen direnci sağlayamaz. Kompozit doku defektinin normal anatomik yapıya benzer kas, torakolomber faciya ve cildi içeren bir doku ile kapatılmasının uygun bir seçenek olabileceği düşüncesi ile miyokutan latissimus dorsi ilerletme flebi defekt onarımını sağlamak için kullanıldı. Olgularımızın tümünde flebi bilateral kullandık. Defektlerin biri dışında tümü 5 cm' nin üzerindeydi. Küçük defekt için de anatomik yapıya daha uygun olduğunu düşündüğümüz bu onarım yöntemini uyguladık. Torakolomber fasiya ve kasın sütürasyonunun ardından cilt gerginlik olmaksızın kapatıldı (Şekil 6,7). Sütür açılması, cilt nekrozu, defektin kapatılmaması, enfeksiyon gelişmesi, hematoma veya seroma gibi bir sorunla karşılaşmadı.

Sakral bölgeye uzanan defektlerde, latissimus dorsi kası ile birlikte gluteus maksimus kasının da eleve edilerek, orta hatta ilerletilmesi ile bu bölgeninde benzer onarımının mümkün olduğu bildirilmiştir^{1,8}. Biz olgularımızda bu yönetime ihtiyaç duymadık. Ancak benzer şekilde güvenilir bir onarım yöntemi olduğunu düşünmekteyiz. Servikal ve torakal bölgede trapezius kası latissimus dorsi kas flebinde olduğu gibi orta hat defektinin kapatılmasında kullanılabilir¹.

Miyokutan latissimus dorsi flebi ile meningomyelosele defekt onarımının, güvenli, basit, kısa operasyon zamanlı, az kanamalı ve mortalite ile morbiditeyi azaltmada etkili bir yöntem olduğunu düşünmekteyiz.

Dr. Nazım GÜMÜŞ

Mahfesiğmaz Mah. 69. Sok.

Yücel sitesi E Blok Kat:8 No:24,

ADANA

KAYNAKLAR

1. Ramirez O. M., Ramasastry S. S., Granick M. S., et al. A new surgical approach to closure of large lumbosacral meningomyelocoele defects. *Plast. Reconst. Surg.* 80:799, 1987.
2. Luce E. A, Walsh J. Wound closure of meningomyelocoele defect. *Plast. Reconst. Surg.* 75:389, 1985.
3. McCraw J. B., Penix J. O., and Baker J. W. Repair of the major defect of the chest wall and spine with the latissimus dorsi myocutaneous flap. *Plast. Reconst. Surg.* 62:197, 1978.
4. Bilkay U., Özek C., Gündoğan H. ve ark. Lumbosakral geniş meningomyelosele defektlerinin iki taraflı latissimus dorsi kas-deri ilerletme flebi ile onarımı. XXII. Ulusal Türk Plastik Rekonstrüktif ve Estetik Cerrahi Derneği Kongresi, program ve bildiri özet kitabı. P 126:97, 2000.
5. Moore T. S., Dreyer T. M., Bevin A. G. Closure of large spina bifida cystica defects with bilateral bipedicled musculocutaneous flaps. *Plast. Reconst. Surg.* 73:288, 1984.
6. Blaiklock C. R., Demetriou E.L., Rayner C. R. W. The use of a latissimus dorsi myocutaneous flap in the repair of spinal defects in spina bifida. *Br. J. Plast. Surg.* 34:358, 1981.
7. Cruz N. I., Ariyan S., Duncan C. C., Cuono C. B. Repair of lumbosacral myelomeningoceles with double Z-rhomboid flaps. *J. Neurosurgery* 59:714, 1983.
8. Ramirez O. M., Orlando J. C., Hurwitz D. J. The sliding gluteus maximus myocutaneous flap: It's relevance in ambulatory patients. *Plast. Reconst. Surg.* 74:68, 1984.