


# TÜRK PLASTİK CERRAHİ DERGİSİ



*Türk Plastik Cerrahi Dergisi, Türk Plastik Cerrahi Derneğinin yayın organıdır.  
Türk Plastik Cerrahi Dergisi, Estetik Plastik Cerrahi Derneğinin yayın organıdır.  
Türk Plastik Cerrahi Dergisi, Türkiye Interplast Derneğinin yayın organıdır.*



# DEV MENİNGOMYELOSEL ONARIMI: OLGU SUNUMU

Nazım GÜMÜŞ, Yalçın KAYA, Sadık KARAKAYA, Naci BAŞAR

Adana Numune Eğitim ve Araştırma Hastanesi, Plastik ve Rekonstrüktif Cerrahi Kliniği, Beyin ve Sinir Cerrahisi Kliniği

## ÖZET

Sırt bölgesine yerleşmiş doğumsal dev kitle nedeniyle kliniğimize başvuran 10 aylık kız bebekte, lumbosakral dev meningomyelosele vardı. Kitle 45x40x33 cm büyüklüğündeydi. Meningomyelosele eksize edilip, sonrasında nöral tüp onarımı yapıldı. Oluşan geniş doku defekti latissimus dorsi kas deri ilerletme flebi ile onarıldı. Operasyon sonrasında komplikasyon görülmedi. Dev meningomyelosele eksizyonları sonrasında oluşan defektlerin latissimus dorsi kas deri ilerletme flebi ile onarımının sorunsuz olarak gerçekleşebildiği kanaatine varıldı.

**Anahtar Kelimeler:** Meningomyelosele, latissimus dorsi, vertebral defekt onarımı

## SUMMARY

**Repair of a Giant Meningomyelocel Defect: Case Report**  
There was a gigant meningomyelocel in ten months old female baby. Vertebral mass is in a diameter of 45x40x33 cm. Meningomyelocel was excised and nöral tube was repaired. Large tissue defect on vertebral and paravertebral region was closed with latissimus dorsi myocutaneous advancement flap. No postoperative complication was observed. Large tissue defects after meningomyelocel excision may be covered successfully to use of bilateral latissimus dorsi myocutaneous advancement flaps.

**Key Words:** Meningomyelocel, latissimus dorsi, vertebral defect repair

## GİRİŞ

Meningomyelosele, vertebral kanalın açık kalması, meninkslerin cilt dışına çıkması ve içi epitel ile döşeli, subaraknoid mesafe ile doğrudan bağlantılı sırt bölgesine yerleşmiş kistik kitle ile karakterize doğumsal bir anomalidir. Kistik kitle içerisinde medulla spinalise ait sinir lifleri bulunur. Hastalarda sıklıkla alt ekstremitelerde, mesanede ve rektumda motor ve duysal kusur vardır<sup>1,2</sup>. Meninkslerin ve üzerindeki doku defektinin sağlıklı onarımı, başta menenjit olmak üzere ciddi komplikasyonları engelleyerek, duysal ve motor fonksiyonların maksimum korunmasını sağlar.

Büyük meningomyeloseleli eksizyonu sonrasında oluşan defektin onarımı güç olabilmektedir. Çoğu yenidoğan olan hastalarda, meningeal zarların üzerinin enfeksiyonlara ve travmalara dayanıklı bir şekilde onarımı, hastanın sağlıklı büyümesini ve nörolojik defisitlerin artışının engellenmesini sağlar. Operasyonun kısa sürmesi, az kanaması, tek seanslı olması ve hastayı az travmatize etmesi morbidite ve mortaliteyi azaltabilir.

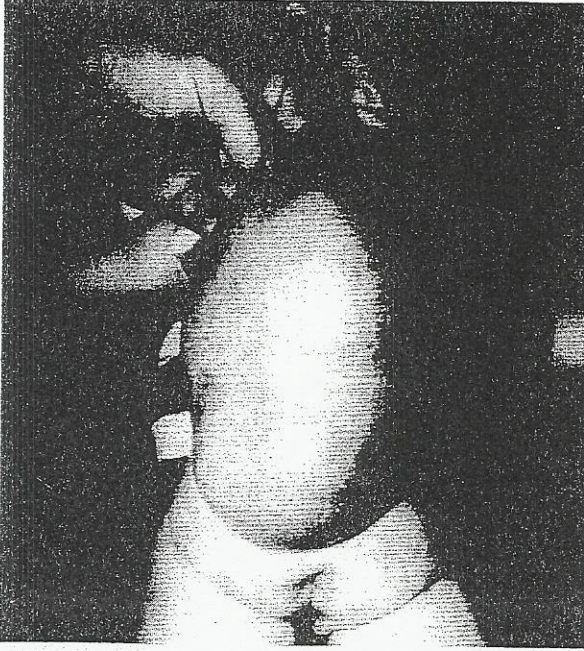Sunacağımız olguda, lumbosakral dev meningomyeloseleli eksize edip, oluşan defekti latissimus dorsi kas-deri ilerletme flebi ile onardık. Sonuçlarımızı ve bulgularımızı tartıştık.

## OLGU SUNUMU

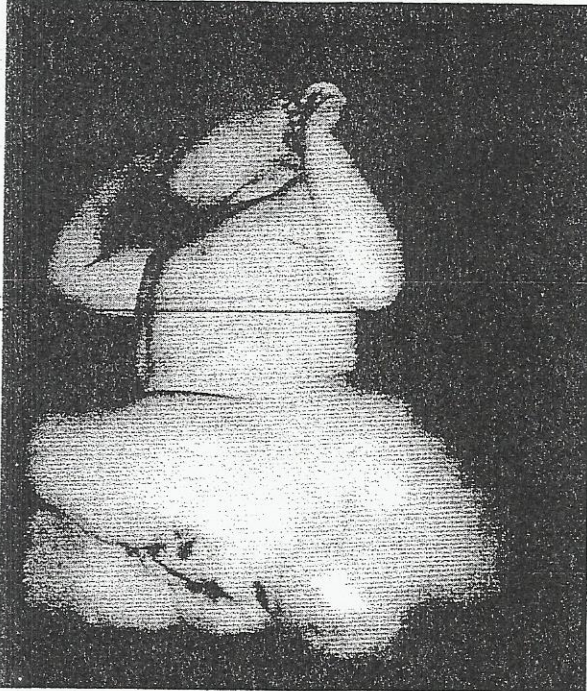Sırt bölgesine yerleşmiş doğumsal dev kitle şikayeti ile başvuran hasta 10 aylık kız bebektir. Muayenede, lumbosakral bölgeye yerleşmiş hastanın kafasından daha büyük boyutlarda (45x40x33 cm) kistik yapılı dev kitle görüldü (Şekil 1,2,3). Hastada her iki alt ekstremitede duysal ve motor fonksiyon kaybı vardı. Lomber kitle nedeniyle hastanın kucaklanması ve taşınması hasta yakınlarına zorluk yaratıyordu. Hastanın motor fonksiyonlarında kitlenin ağırlığı ve parapleji nedeniyle belirgin gelişme geriliği vardı. Yapılan manyetik rezonans incelemesinde, vertebral kanalın açık olduğu, kistik kitlenin lobule olduğu, subaraknoid mesafe ile bağlantısı olduğu ve içerisinde sinir lifleri bulunduğu tesbit edildi (Şekil 4,5). Meningomyelosele tanısı koyulan hasta kesenin eksizyonu ve oluşacak defektin onarımı amacı ile operasyona hazırlandı.

Operasyonda, kitlenin sağlam cilt epitel birleşiminden insizyon yapılarak, keskin diseksiyon ile kistik yapı cilt, cilt altı doku ve lomber bölge kaslarından ayrıldı. Kese, içinde ve duvarında olabilecek sinir lifleri korunarak eksize edildi (Şekil 6). Açık olan dura nonabsorbabl sütür kullanılarak beyin omurilik sıvısını sızdırmayacak şekilde onarıldı (Şekil 7). Dura üzerindeki



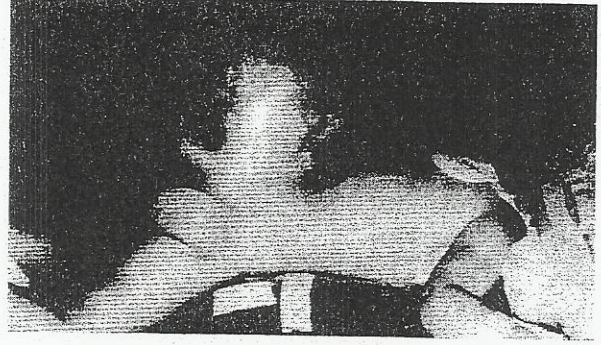


Şekil 1: Dev meningomyelosel kesesinin ameliyat öncesi üstten görünümü.




Şekil 2: Dev meningomyeloselin ameliyat öncesi yandan görünümü.

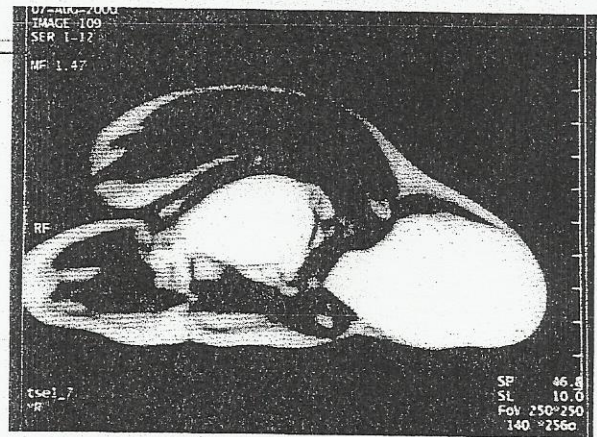
doku defekti onarımı amacıyla, defektin her iki yanından torakolomber fasiyanın altından, keskin diseksiyon ile latissimus dorsi kası üzerindeki cilt ile ilişkisi bozulmaksızın eleve edildi. Kasın ön kenarına kadar diseksiyona devam edildi (Şekil 7). İki taraflı fleplerin hazırlanmasından sonra orta hatta ilerletilerek her iki



Şekil 3: Meningomyeloselin ameliyat öncesi diğer yandan görünümü.



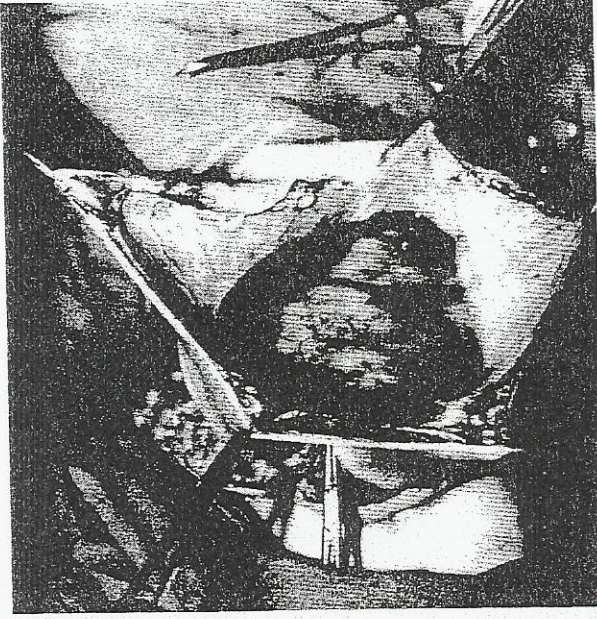
Şekil 4: Manyetik rezonans incelemesinde kistik kitlenin vertebral kanal ile bağlantısı tesbit edilmiş.



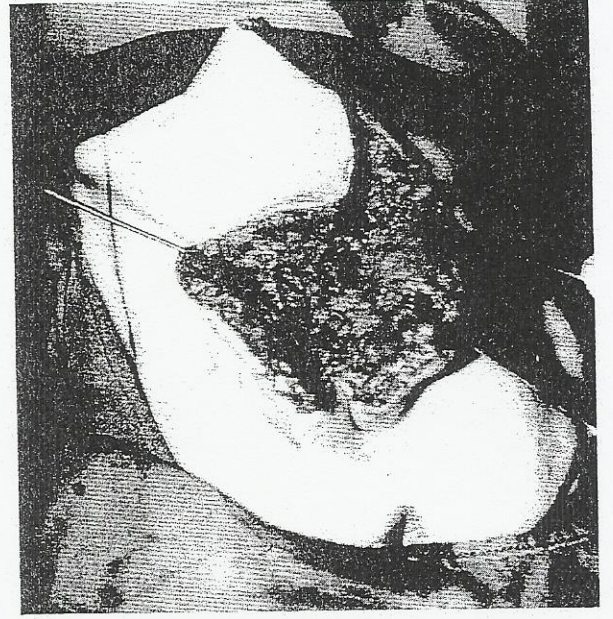
Şekil 5: Manyetik rezonans incelemesinde kistik kitlenin lobule olduğu görülüyor.

tarafın kas ve torakodorsal fasiyası birbirine sütüre edildi (Şekil 8). Cilt altı ve cilt karşılıklı sütüre edilerek defekt onarımı sağlandı (Şekil 9). Flep altına dren koyulmadı. Ancak bipolar koter kullanılarak dikkatli hemostaz yapıldı.

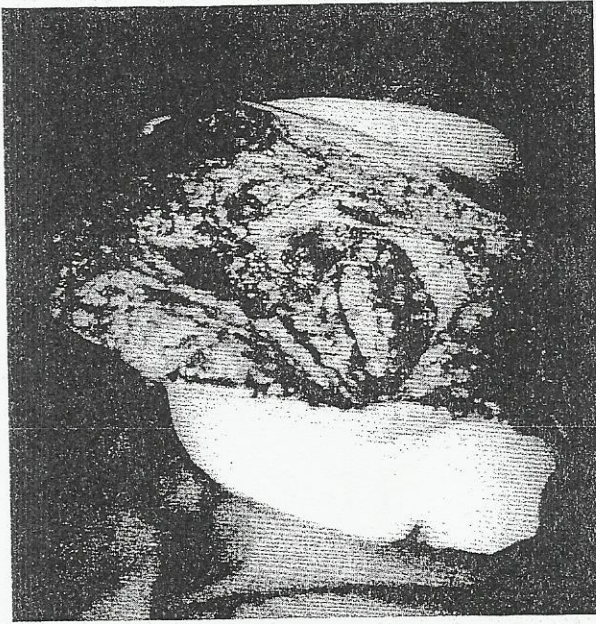



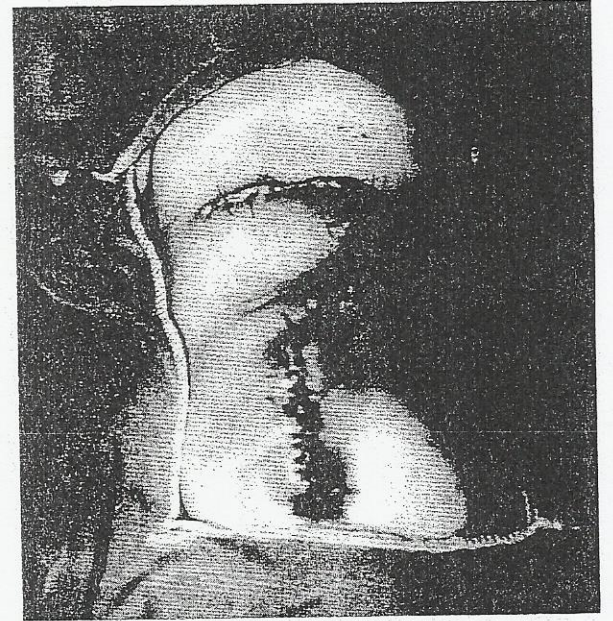
Şekil 6: Meningomyelosel kesesinin eksizyonu sırasında kitlenin lobule hali ve kist duvarında nörovasküler oluşumlar görülüyor.



Şekil 8: Her iki flebin orta hatta birbirine sütüre edilerek, meninklerin üzerinin kapatılmış hali.



Şekil 7: Meningeal zarların onarımı sonrasında nöral tüpün ve doku defektinin son durumu ile miyokutan latissimus dorsi flebinin iki yanlı diseksiyon sınırları görülüyor.



Şekil 9: Fleplerin ciltte gerginlik olmaksızın sütüre edilip defekt onarımı tamamlanmış hali görülüyor.

Olguda dura üzeri kas, torakolomber fasiya, cilt altı ve ciltten oluşan anatomik yapılarla onarıldı. Postoperatif dönemde sorun görülmedi. Yara açılması, enfeksiyon, seroma, beyin omurilik sıvısı (BOS) fistülü yada hematoma gibi komplikasyonlarla karşılaşmadı. Preoperatif dönemdeki nörolojik defisitlerde, postoperatif dönemde bir değişiklik görülmedi. Hasta 4 ay takip edildi.

134

#### TARTIŞMA

Meningomyelosel, vertebral kanalın açık kalması, meninklerin cilt dışına protrüze olması, içi epitel ile döşeli serebrospinal sıvı ile dolu ve subaraknoid mesafe ile bağlantılı kistik kitlelerin olduğu spina bifida kistika anomalisinin en sık görülen şeklidir. Orta hatta yerleşen bu kitlelerde, vertebral kanal açıklığı ve üzerinde cilt defekti görülür. Anomali vertebral kanal boyunca



yerleşebilir<sup>1-3</sup>. Bu doğumsal kusur meningoşel ve nadir görülen medulla spinalis santral kanalının genişlemesi ile karakterize siringomyelozel ile myelozel olarak klinik görünüm veren diğer spina bifida kistika anomalisinin türleri ile benzeşir.

Spina bifida kistika ortalama 800 doğumda bir görülürken, olgularının yaklaşık %85' i meningomyelozeldir. Meningeal zarların vertebral kanal açıklığından dışarı protrüze olması ve kese içerisinde sinir elementlerinin bulunması ile karakterizedir. Hastalarda sıklıkla alt ekstremitelerde, mesanede ve rektumda motor ve duysal kusur vardır. Meningoşel hastalarında kese içinde sinir dokusu bulunmadığından motor kusur yani paralizi görülmez.

Hastalarda meninkslerin ve üzerindeki doku defektinin sağlıklı onarımı, başta menenjit olmak üzere ciddi komplikasyonları engelleyerek, duysal ve motor fonksiyonların maksimum korunmasını sağlar<sup>4,6</sup>. Bu amaçla, primer sütürasyon, deri greftleri, delayed flepler, rotasyon flepleri, bipediküllü flepler, iki yanlı romboid z plasti flebi ve kompozit kas-deri flepleri kullanılabilir<sup>1-3,5,7</sup>. Primer onarım, ancak defekt çapının 5 cm' nin altında olduğu olgularda, sütür hatlarında gerginlik yaratılmaksızın tercih edilebilir<sup>1</sup>. Defektin daha büyük olduğu durumlarda ise primer sütürasyon ile defekt onarımı mümkün olamaz. Deri grefti uygulamalarının ise, greft tutmaması, erken yada geç dönemde ülser açılması, enfeksiyon gelişmesi ve travmalara dayanıksızlığı gösterilmiştir<sup>2</sup>. Lokal deri flepleri, küçük keselerde defekt küçük kalacağı için, istenilen amaçlara yakın onarım imkanı sağlayabilir.

Büyük kese eksizyonları sonrasında oluşan defektin onarımı için, tek yada iki yanlı deri ilerletme flebi, bipediküllü deri flebi, Limberg flepleri ve rotasyon flepleri seçilebilir. Operasyon zamanının uzaması, kan kaybının fazla olması ve fleplerde parsiyelde olsa kayıp riskinin olması dezavantaj olarak değerlendirilebilir<sup>1,2</sup>. Ayrıca fleplerin donör alanına deri grefti ile onarım gerekebilir. Kompozit doku defektinin kas, torakolomber faciya ve cildi içeren bir doku ile kapatılmasının uygun bir seçenek olabileceği düşüncesi ile miyokutan latissimus dorsi ilerletme flebi defekt onarımını sağlamak için kullanıldı. Olguda flebi bilateral kullandık.

Torakolomber faciya ve kasın sütürasyonunun ardından cilt gerginlik olmaksızın kapatıldı (Şekil 6,7). Sütür açılması, cilt nekrozu, defektin kapatılamaması, enfeksiyon gelişmesi, hematoma veya seroma gibi bir sorunla karşılaşılması.

Dev meningomyelozel kesesinin eksizyonu ve bilateral miyokutan latissimus dorsi ilerletme flebi ile onarımının kısa operasyon süreli, az kanamalı, güvenli ve sorunsuz bir onarım sağladığı sonucuna vardık.

*Dr. Nazım GÜMÜŞ*

*Mahfesiğmaz Mah. 69. Sok.*

*Yücel Sitesi E Blok Kat:8 No:24,*

*ADANA*

#### KAYNAKLAR

1. Ramirez O. M., Ramasastry S. S., Granick M. S., et al. A new surgical approach to closure of large lumbosacral meningomyelocele defects. *Plast. Reconstr. Surg.* 80:799, 1987.
2. Luce E. A., Walsh J. Wound closure of meningomyelocele defect. *Plast. Reconstr. Surg.* 75:389, 1985.
3. McCraw J. B., Penix J. O., and Baker J. W. Repair of the major defect of the chest wall and spine with the latissimus dorsi myocutaneous flap. *Plast. Reconstr. Surg.* 62:197, 1978.
4. Bilkay U., Özek C., Gündoğan H. ve ark. Lumbosakral geniş meningomyelozel defektlerinin iki taraflı latissimus dorsi kas-deri ilerletme flebi ile onarımı. XXII. Ulusal Türk Plastik Rekonstrüktif ve Estetik Cerrahi Derneği Kongresi, program ve bildiri özet kitabı. P 126: 97, 2000.
5. Moore T. S., Dreyer T. M., Bevin A. G. Closure of large spina bifida cystica defects with bilateral bipedicled musculocutaneous flaps. *Plast. Reconstr. Surg.* 73:288, 1984.
6. Blaiklock C. R., Demetriou E.L., Rayner C. R. W. The use of a latissimus dorsi myocutaneous flap in the repair of spinal defects in spina bifida. *Br. J. Plast. Surg.* 34:358, 1981.
7. Cruz N. I., Ariyan S., Duncan C. C., Cuono C. B. Repair of lumbosacral myelomeningoceles with double Z-rhomboid flaps. *J. Neurosurgery* 59:714, 1983.
8. Ramirez O. M., Orlando J. C., Hurwitz D. J. The sliding gluteus maximus myocutaneous flap: It's relevance in ambulatory patients. *Plast. Reconstr. Surg.* 74:68, 1984.