


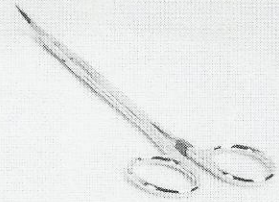



TÜRK PLASTİK REKONSTRÜKTİF VE  
ESTETİK CERRAHİ DERNEĞİ

# 34. ULUSAL KURULTAYI

31 Ekim - 4 Kasım 2012

Rixos Sungate Otel, Antalya



**Konuşma Özetleri &  
Serbest Bildiriler**

**MENTOR®**  
Make life more beautiful™



Dr. Nazım Gümüş, Dr. Sarper Yılmaz

Cumhuriyet Üniversitesi Tıp Fakültesi Plastik Rekonstrüktif ve Estetik Cerrahi Anabilim Dalı, Sivas

#### Amaç

Alt dudak malign tümörlerinin eksizyonu sonrasında oluşan dudak kayıplarının kapatılması kozmetik ve fonksiyonel açıdan önem taşır. Orbikularis oris kasının bütünlüğünün sağlanması oral sfinkterin fonksiyonunun devamını sağlayarak ağızdan salya akıntısını engeller (1-4). Özellikle alt dudağın %50'sinden fazla olan kayıplarının kapatılması için bir çok lokal flep tanımlanmış olmakla beraber son yıllarda serbest flepler yaygın olarak kullanılmaktadır. Burada alt dudağın %60 kaybı olan bir hastada çok iyi bilinen bir flep, Estlander flebi ile yapılan tatminkar sonuç sunuldu.

#### Olgu

Alt dudakta yara şikayeti ile başvuran 68 yaşındaki erkek hastaya, yapılan insizyonel biyopsi ile epidermoid karsinom tanısı koyuldu. Tümörün eksizyonu sonrasında alt dudakta %60 defekt oluştu. Onarım amacıyla sağ üst dudaktan Estlander flebi planlandı. Flebin rotasyonu sonrasında defekt tamamen kapatıldı ve orbiküler kas devamlılığı sağlandı. İnsizyon hattının nazolabiyal kıvrıma getirilmesi flep verici alanındaki skarı kamufle etti. Operasyon sonrasında oral sfinkter fonksiyonu sağlandığı gibi kozmetik olarak kabul edilebilir bir sonuç da elde edildi.

#### Sonuç

Alt dudak malignitelerinin geniş eksizyonu sonrasında gelişen dudak kayıplarının onarımı güç olabilmektedir. Küçük defektlerde primer onarım mümkünken defekt %50'nin üstüne çıktığında oral sfinkter fonksiyonunu koruyucu onarımlar güçleşmektedir. Lokal ve bölgesel flep olarak Abbe, Estlander, Karapandzic, Gilles, Mc Gregor ve Webster Bernard yöntemleri sıklıkla tercih edilir (1-4). Ayrıca artan bir sıklıkta başta radyal önkol olmak üzere diğer serbest flep seçenekleri tercih edilir. Bu yöntemler defektin ve hastanın genel durumuna göre seçilir. Minimal skar ve fonksiyonel oral sfinkter sağlanması temel hedeftir. Estlander flebi dudak komissürünü içeren defektler uygunabilen bir yöntemdir. Uygun hastada fonksiyonel ve kozmetik olarak tatminkar sonuçlar yaratabilmektedir. Operasyon süresinin kısalığı, flebin iyi vaskülarize olması ve duysal innervasyonunun olması ek özellikleridir.

#### Kaynaklar

1. Genc S, Ugur SS, Arslan IB, Tuhanioglu B, Demir A, Selcuk A. Lower lip reconstruction with Abbe-Estlander flap modification: preserving the same side vascular pedicle. Eur Arch Otorhinolaryngol. 2012; 26. [Epub ahead of print].
  2. Ebrahimi A, Maghsoudnia GR, Arshadi AA. Prospective comparative study of lower lip defects reconstruction with different local flaps. J Craniofac Surg. 2011;22(6):2255-9.
  3. Yamauchi M, Yotsuyanagi T, Ezoe K, Saito T, Yokoi K, Urushidate S. Estlander flap combined with an extended upper lip flap technique for large defects of lower lip with oral commissure. J Plast Reconstr Aesthet Surg. 2009;62(8):997-1003.
  4. Parikh P, Seiboth LA, Davison SP. Reorienting the vector in facial reanimation using an estlander flap. Plast Reconstr Surg. 2009;123(2):63e-64e.
-