



**TÜRK PLASTİK REKONSTRÜKTİF VE  
ESTETİK CERRAHİ DERNEĞİ**

**35.  
ULUSAL  
KURULTAYI**

**28-31 Ekim 2013  
İstanbul Kongre Merkezi, İstanbul**



**BİLDİRİ CD'si**

*Cumhuriyetimizin 90. yılı*

## P236

### Kolda atipik kistik kitle: soğuk apse

Nazım Gümüş<sup>1</sup>, Umut Zereyak<sup>2</sup>, Sarper Yılmaz<sup>2</sup>, Ömer Fahrettin Göze<sup>3</sup>, Ali Ertan Çapar<sup>2</sup>

<sup>1</sup>Numune Eğitim ve Araştırma Hastanesi, Plastik ve Rekonstrüktif Cerrahi Kliniği, Adana

<sup>2</sup>Cumhuriyet Üniversitesi, Plastik ve Rekonstrüktif Cerrahi AD

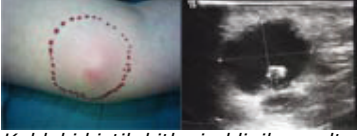<sup>3</sup>Cumhuriyet Üniversitesi, Patoloji AD

Kliniğimize 54 yaşında sol kol alt uç medialinde 6x5 cm boyutlu kitle şikayeti ile gelen kadın hastada kolda kistik kitle vardı. Kitle palpasyonda derin cilt altı yerleşimli ve iyi sınırlıydı. Üzerindeki cilt hafif eritemliydi (Resim 1). Hastadaki lezyon yaklaşık 8 aydır bulunmakta ve giderek büyümekteydi. Hasta değişik periyodlarda antibiyoterapi almış ancak yanıt alınamamıştı. Yapılan ultrasonografide cilt altı yerleşimli kistik kitle görülmüştü. Manyetik rezonans inceleme de benzer sonucu vermişti (Resim 2). Dermatoloji, ortopedi ve enfeksiyon hastalıkları konsültasyonu tanı koymakta yetersiz kalmıştı. Hastanın rutin hemogram ve biyokimyasal analizleri normal sınırlar içindeydi. Kitlenin cerrahi drenajı ve kist duvarının eksizyonu için hasta operasyona alındı. Kist sıvısı boşaltılıp, patolojik ve biyokimyasal analize gönderildi. Kist duvarından biopsi alındı ve insizyon dren yerleştirilerek kapatıldı. Patolojik inceleme sonucu tüberküloz ile uyumlu bulguları işaret etmekteydi (Resim 3). Bunun üzerine hasta enfeksiyon hastalıkları kliniğince antitüberküloz tedaviye alındı. Hastaya lokal yara bakımı yapıldı.

### SONUÇ

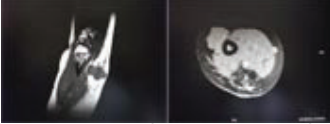Cilt altı yerleşimli kist ve kitlelerde tüberküloz enfeksiyonu çok nadiren görülebilmektedir. Hastalığın lokalize formlarının tanısını koymak tipik akciğer enfeksiyonundan çok daha zordur. Ancak bu lezyonların tanısı akla geldiğinde veya tesadüfen koyulabilir, çünkü diğer non spesifik lezyonlardan ayırıcı tanısı güçtür. Antibiyoterapiye yanıtız kistlerde ve ısı artışının olmadığı eritemli lezyonlarda, soğuk apse yani lokalize akciğer dışı tüberküloz enfeksiyonu düşünülebilir.

### Resim 1



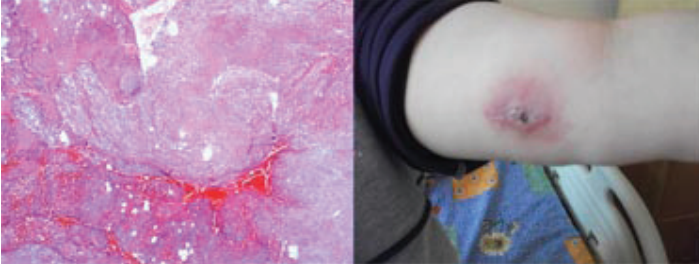
Koldaki kistik kitlenin klinik ve ultrasonografik görünümü

### Resim 2



Kistin manyetik rezonans inceleme görüntüsü

### Resim 3



Histopatolojik bulgular ve postoperatif klinik görünüm