




1961



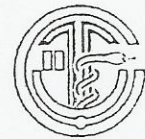TÜRK PLASTİK, REKONSTRÜKTİF VE ESTETİK CERRAHİ DERNEĞİ  
**RİNOPLASTİ SEMPOZYUMU**

**ÖZET KİTABI**

17 NİSAN 2004

SEYHAN OTELİ

ADANA



DÜZENLEYEN:

ÇUKUROVA ÜNİVERSİTESİ TIP FAKÜLTESİ  
PLASTİK, REKONSTRÜKTİF VE ESTETİK CERRAHİ ANABİLİM DALI

## AŞIRI DEVIASYONLU BURUNDA SEPTORİNOPLASTİ: OLGU SUNUMU

Nazım GÜMÜŞ, Yalçın KAYA, Mehmet VERDİ

Adana Numune Eğitim ve Araştırma Hastanesi  
Plastik ve Rekonstrüktif Cerrahi Kliniği

İleri derecede deviasyonlu burunlarda düzeltici girişimler, burun şeklini ve fonksiyonlarını tam olarak kazandıracak şekilde planlanmalıdır. Müdahale sırasında septum düzeltilmesi yapılarak yeni burun şeklinin stabil kalması ve burun açıklığının sağlanması mümkündür. Çocuklukta geçirilmiş travma sonucunda oluşmuş burun eğriliği nedeniyle kliniğimize başvuran hastanın, ileri derecede sağ deviasyonu (23) vardı. Hasta 19 yaşında ve erkekti. Olgunun sol burun pasajı tama yakın kapalıydı. İlave olarak minimal hump mevcuttu. Hastada kapalı rinoplasti yöntemi kullanılarak, nazal septum diseke edildikten sonra kuadrangular kartilajın düz ancak ileri derece devie olduğu görüldü. Palatal krestten ve kemik septumdan serbestlenerek düzelmesi sağlandı. Humpektomi sonrasında lateral ve mediyen osteotomi yapılarak burun orta hatta getirildi. Bir yıllık takipte şeklin stabil kaldığı ve pasajların açıklığını koruduğu görüldü. Deviasyonlu burunlarda rinoplasti yanında septuma da müdahale edilerek fonksiyonları kazandıracak yaklaşımda bulunulması ideal burun onarımını sağlayabilmektedir.