

TÜRK Nefroloji

DIYALİZ ve TRANSPLANTASYON DERGİSİ

Turkish Nephrology, Dialysis and Transplantation Journal

www.tndt.org

Cilt / Volume: 24, No: 3, Ek Sayı / Supplement:1, Eylül /September, 2015

32.nd

**Ulusal Nefroloji,
Hipertansiyon,
Diyaliz ve
Transplantasyon
Kongresi®**

*National Congress of
Nephrology, Hypertension,
Dialysis and Transplantation*

25.th

**Ulusal Böbrek Hastalıkları
Diyaliz ve Transplantasyon
Hemşireliği Kongresi**

*National Congress of
Kidney Diseases,
Dialysis and
Transplantation Nursing*

21 - 25 Ekim / October 2015
Sueno Hotel & Kongre Merkezi / Convention Center
Belek - ANTALYA

BİLDİRİ ÖZETLERİ / ABSTRACTS



PS/GN-045

NÖROENDOKRİN TÜMÖR VE MEMBRANÖZ NEFROPATİLİ BİR OLGU SUNUMU

Simge Bardak¹, Kenan Turgutalp¹, Kadir Esen², Mahmut Bakır Koyuncu¹, Ebru Ballı³, Banu Coşkunay³, İclal Gürses⁴, Serap Demir¹, Ahmet Kıyıkım¹

¹Mersin Üniversitesi Tıp Fakültesi, İç Hastalıkları Anabilim Dalı, Nefroloji Bilim Dalı

²Mersin Üniversitesi Tıp Fakültesi, İç Hastalıkları Anabilim Dalı, Onkoloji Bilim Dalı

³Mersin Üniversitesi Tıp Fakültesi, Histoloji ve Embriyoloji Anabilim Dalı

⁴Mersin Üniversitesi Tıp Fakültesi, Patoloji Anabilim Dalı

Giriş: Membranöz nefropati özellikle ileri yaşta malignitelere sekonder gelişebilmektedir. Akciğer kanseri, prostat kanseri en sık kanser nedenleri arasında yer alır. Birçok hastada tanı anında malignite tanısı da mevcuttur. Ancak, daha nadiren membranöz nefropati ileri zamanlarda gelişebilecek malignitenin habercisi olabilir. Nöroendokrin tümör ve membranöz nefropati birlikteliği ise literatürde az sayıda bildirilmiştir. Burada nefrotik sendrom kliniği ile başvuran membranöz nefropati tanısı alan ve takipte nöroendokrin tümörü tespit edilen bir vakayı sunduk.

Olgu: 63 yaşında kadın hasta, 8 yıldan beri bilinen tip 2 diyabetes mellitus hastası, bacaklarda şişlik şikayetiyle başvurmuş. Diyabetik retinopatisi ve nöropatisi yokmuş. Fizik muayene bilateral 2+ pretibial ödem dışında normaldi. Laboratuvar: hemoglobin:10.4gr/dL MCV:60.7, serum kreatinin:0.45mg/dL, albumin:2.49gr/dL, ESR:82-118mm/s, idrar mikroskopisi normal, 24 saatlik idrarda protein:2.6-4.7gr/g, LDL:123mg/dL idi. Hastaya nefrotik sendrom nedeniyle renal biyopsi yapıldı. Işık mikroskopisi, immünofluoresen ve elektron mikroskopisi bulguları membranöz nefropati ile uyumluydu. Membranöz nefropatiye neden olabilecek sekonder nedenler tarandı. Anti HIV, Hbsag, Anti HCV, ds DNA, ANA negatif, transferin saturasyonu %13.7 ferritin:6ng/ml idi. Batın ultrasonografisinde hepatomegali dışında belirgin patoloji izlenmedi. Tarama amacıyla yapılan endoskopide fundus, korpus bileşkesinde büyük kurvatur tarafında 2 cmlik subepitelyal lezyon izlendi, biyopsi alındı. Kolonoskopi iç hemoroid dışında normaldi. Batın BT'de 25x17mm boyutunda mide fundusu düzeyinde büyük kurvatur tarafında duvar yerleşimli iyi sınırlı solid lezyon saptandı. Mide fundustan alınan biyopsi nöroendokrin tümör ile uyumluydu. Kromogranin ve sinaptofizinin boyanma saptandı. Ki-67 ile proliferasyon indeksi <%2 idi. P53 ve Nöron-spesifik enolazla seyrek dağınık soluk boyanma görüldü. Bunun üzerine wedge rezeksiyon uygulandı. Patoloji derece 1 (DSÖ 2010) ile uyumlu nöroendokrin tümör olarak sonuçlandı.

Sonuç: İleri yaşta membranöz nefropati saptanan hastalarda membranöz nefropatiye yol açacak sekonder nedenler mutlaka düşünülmeli, kanserler ayırıcı tanıda ön sırada yer almalıdır. Bu hastada membranöz nefropatiye uyumlu yönlere ilaveten "full-house" boyanma paterninin olması SLE ve malignite taranması konusunda uyarıcı olmuştur. İki klinik arasındaki ilişkinin tümör tedavisi sonrası klinik izlemde netleşeceğini düşünmekteyiz.

PS/GN-046

SUISİD AMAÇLI İNTRAMÜSKÜLER DELTAMETHRİN UYGULAMASINA BAĞLI GELİŞEN YAYGIN PODOSİT HASARI: BİR PSÖDO-RPGN VAKASI

Simge Bardak¹, Kenan Turgutalp¹, Mert Koray Özcan¹, İclal Gürses², Ebru Ballı³, Banu Coşkunay³, Serap Demir¹, Ahmet Kıyıkım¹

¹Mersin Üniversitesi Tıp Fakültesi, İç Hastalıkları Anabilim Dalı, Nefroloji Bilim Dalı

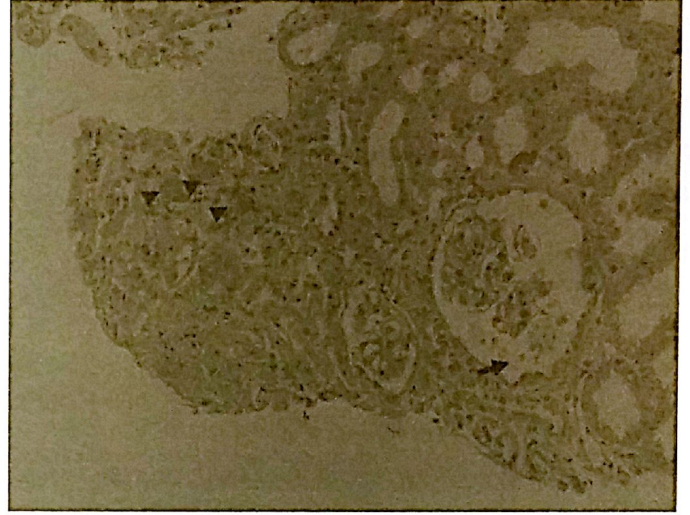
²Mersin Üniversitesi Tıp Fakültesi, Patoloji Anabilim Dalı

³Mersin Üniversitesi Tıp Fakültesi, Histoloji ve Embriyoloji Anabilim Dalı

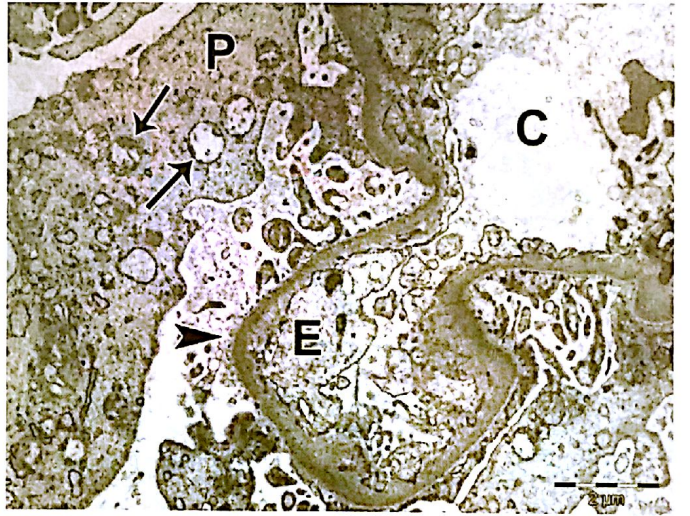
Giriş: Podosit hasarı, immunolojik nedenlerin yanı sıra viral enfeksiyonlar, ilaçlar, lokal renin anjiyotensin sistemi aktivasyonu ve reaktif oksijen ürünleriyle de gelişebilir. Tarım ürünlerini korumada kullanılan bir insektisit ajan olan

deltamethrinin intoksikasyonunda oksidatif stres önemli rol oynamakta, antioksidan enzimlerde azalma izlenebilmektedir. Deltamethrine bağlı toksisite inhalasyon, enteral, parenteral yollarla gelişebilmektedir. Burada, deltamethrinin suisit amacıyla intramüsküler olarak uygulayan bir hastada gelişen hızlı ilerleyen glomerülofriti (RPGN) taklit eden 'psödo-RPGN' tablosu ve biyopsi bulguları tartışıldı. Literatürde bizim olgumuzdaki gibi deltamethrinin intramüsküler uygulamasına bağlı toksisite bildirilen olgu yoktur.

Figür 1



Figür 1



Olgu: 46 yaşında şizofreni tanısıyla izlenen erkek hasta deltamethrin etken maddeli insektisit ajanı suisit amacıyla intramüsküler olarak bacaklarına uygulamış. Başka bilinen kronik bir hastalığı olmayan hastanın bacaklarında yaygın morluklar gelişmiş. Fizik muayenede sağ bacak diz altında, sol bacakta diz üstünde ekimotik alanları, bilateral 3+ gode bırakan ödemi mevcuttu. Laboratuvar: Serum kreatinin:1.68mg/dL (Bazal değeri:0.8mg/dl), albumin:2.2gr/dL, pH:7.36, HCO₃:12.2. TİT:27 eritrosit, 24 lökosit, protein 1+, glukoz 1+. İdrar kültüründe üreme yok, 1.1 gr/g proteinürisi mevcuttu. Doppler ultrasonografide renal arterler açık, böbrek boyutları normaldi. ANA 1/100+, dsDNA, ENA, CMV IgM, rubella IgM, Hbsag, antiHCV, antiHIV negatifti. Tiroid fonksiyon testleri, C3, C4, IgA-G-M-E normaldi. Hastanın serum kreatinin değerlerinin ilerlemesi ve 4.2'ye ulaşması nedeniyle RPGN ön tanısıyla renal biyopsi yapıldı. Histopatolojik değerlendirmede kresent formasyonu gözlenmedi. Bowman aralığına düşmüş nekrotik podositler, tübül içerisinde eritrosit silendirleri ve nekrotik tübül hücreleri izlendi (Figür 1). Elektron mikroskopisinde podositlerde