

TÜRK Nefroloji

DIYALİZ ve TRANSPLANTASYON DERGİSİ

Turkish Nephrology, Dialysis and Transplantation Journal

www.tndt.org

Cilt / Volume: 24, No: 3, Ek Sayı / Supplement:1, Eylül /September, 2015

32.nd

**Ulusal Nefroloji,
Hipertansiyon,
Diyaliz ve
Transplantasyon
Kongresi®**

*National Congress of
Nephrology, Hypertension,
Dialysis and Transplantation*

25.th

**Ulusal Böbrek Hastalıkları
Diyaliz ve Transplantasyon
Hemşireliği Kongresi**

*National Congress of
Kidney Diseases,
Dialysis and
Transplantation Nursing*

21 - 25 Ekim / October 2015
Sueno Hotel & Kongre Merkezi / Convention Center
Belek - ANTALYA

BİLDİRİ ÖZETLERİ / ABSTRACTS



Sonuç: IgA lambda tipi hafif zincir hastalığı çok nadir görülen bir plazma hücre diskrazisi tipidir. Hafif zincir hastalığı klinik pratikte atlanabileceği için, proteüri ve böbrek disfonksiyonu olan vakalarda akla gelmelidir.

PS/GN-043

KONTRAST NEFROPATİSİNİN OLASI BİR BELİRTECİ: YAYGIN CİLT REAKSİYONU

Simge Bardak¹, Kenan Turgutalp¹, Mert Koray Özcan¹, Serap Demir¹, Ahmet Kıyıkım¹

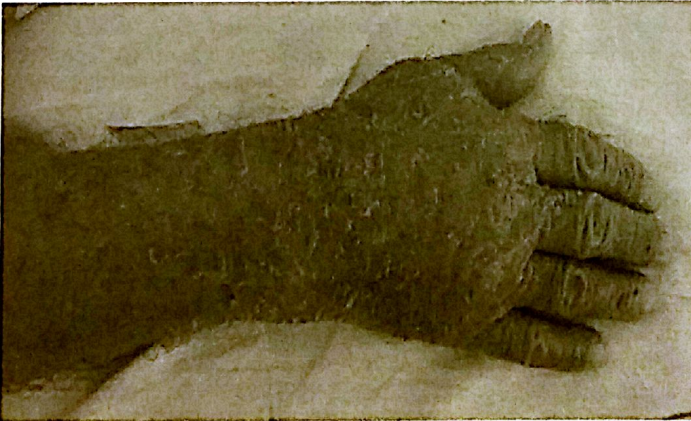¹Mersin Üniversitesi Tıp Fakültesi, İç Hastalıkları Anabilim Dalı, Nefroloji Bilim Dalı

Giriş: Kontrastlı radyolojik tetkikler günümüzde sık kullanılmaktadır. Kontrast maddeye bağlı erken veya geç dönemde hipersensitivite reaksiyonları, kutanöz reaksiyonlar ve kontrast nefropatisi gibi komplikasyonlar gelişebilmektedir. Hipersensitivite reaksiyonları nispeten daha gürültülü bir tabloya neden olurken, kontrast nefropatisi sessiz seyredebilir. Burada iyotlu kontrast maruziyeti sonrasında gecikmiş kutanöz reaksiyon ile başvuran ve kontrast nefropatisi tespit edilen bir vakayı sunduk. İyotlu kontrast verilen hastalarda gelişebilecek gecikmiş cilt reaksiyonu kontrast nefropatisinin bir belirteci olabilir.


Vaka: 77 yaşında erkek, hipertansiyon, koroner arter hastalığı, kronik böbrek hastalığı tanıları olan hastaya 2 ay önce abdominal aort anevrizması nedeniyle stent takılmış. Girişimden 1-2 gün sonra vücudunda yaygın kızarıklık, döküntü, yüzünde ve ayaklarında şişlik, kaşıntı şikayetleri gelişmiş. Yapılan tetkiklerinde kontrast nefropatisi geliştiği izlenmiş. Takipte hasta serum kreatinin düzeyi 1.3 mg/dL ile taburcu edilmiş. 1 ay sonra, stent kontrolü yapılması amacıyla 90cc iopromid kullanılarak hastaya BT anjiyografi çekilmiş. Çekimden 2 gün sonra bir öncekine benzer şekilde yaygın kızarıklık ve kızarıklık takiben cilt döküntüsü gelişmesi üzerine hasta acil servise başvurmuş. Nefes darlığı olmamış. Fizik Muayene: TA: 140/85 mmHg, El dorsallerinde eritem, vücutta yaygın skuamöz döküntü izlendi (Resim1-2). PTÖ ++/+++. Serum kreatinin 3.2 mg/dL, idrar mikroskopisi: 1 lökosit, 24 saatlik idrarda protein: 190 mg/g. Hasta kontrast nefropatisi tanısı ile nefroloji servisine yatırıldı. Renal ultrasonografi KBH ile uyumluymdu. Döküntüleri nedeniyle dermatoloji tarafından değerlendirilen hastada kontrast maruziyetine bağlı gecikmiş kutanöz reaksiyon düşünüldü. Metilprednizolon 4 gün 1x60 mg, ebastine pomad, kızarıklık yerlere klobetasol propiyon krem, kuru ve skuamasyonlu yerlere üre+ pomad önerildi. Takipte döküntülerinde azalma olan ve 5 gün içerisinde kreatinin değeri 1.9'a kadar gerileyen hasta önerilerle taburcu edildi.

Sonuç: Kontrastlı tetkik sonrasında verilen kontrast maddeye bağlı gecikmiş tip cilt reaksiyonları izlenebilmektedir. Bu vakada, gecikmiş tip cilt reaksiyonunun kontrast nefropatisiyle birlikteliği ilgi çekicidir. İyotlu kontrast madde ile yapılan tetkik sonrasında cilt döküntüsüyle başvuran hastalarda böbrek fonksiyon testlerinin gözden geçirilmesi eşlik edebilen kontrast nefropatisinin tespiti açısından önem taşıyabilir.

Figür 1



Figür 2



PS/GN-044

UYGUNSUZ ADH SENDROMUNUN NADİR BİR NEDENİ: MULTİPLE SKLEROZ

Simge Bardak¹, Kenan Turgutalp¹, Mert Koray Özcan¹, Hakan Kaleağası², Serap Demir¹, Ahmet Kıyıkım¹

¹Mersin Üniversitesi Tıp Fakültesi, İç Hastalıkları Anabilim Dalı, Nefroloji Bilim Dalı

²Mersin Üniversitesi Tıp Fakültesi, Nöroloji Anabilim Dalı

Giriş: Uygunsuз ADH sendromu maligniteler, pulmoner hastalıklar, ilaçlar ve santral sinir sistemi (SSS) hastalıklarına bağlı gelişebilir. SSS hastalıkları arasında tümör, subaraknoid kanama, ensefalit, menenjit yer almakla birlikte, çok daha nadiren multiple skleroz (MS) da uygunsuз ADH sendromuna neden olabilmektedir. Hipotalamustaki demiyalizan lezyonlar ADH düzeyinde artışa neden olmaktadır. Burada MS nedeniyle takip edilen ve uygunsuз ADH sendromu gelişen bir vaka sunulmuştur.

Olgu: 70 yaşında erkek hasta, 30 yıldır MS tanısı ile takip edilen, başka bilinen kronik hastalığı olmayan hasta bilinç bulanıklığı ile başvurmuş. Günde 1.5 litre kadar sıvı tüketiyormuş, normal tuzlu besleniyormuş. Kusması, ishali olmamış. Lansaprazol, gabapentin, pirsasetam ve baklofen kullanmaktaymış. Kullandığı başka bir ilaç veya bitkisel ürün yokmuş. Fizik Muayene: TA:138/90 mmHg. Hasta övolemik görünümdeydi. Kardiyovasküler, solunum sistemi ve batın muayeneleri normaldi. Laboratuvar: Hg: 13 gr/dL sodyum: 119 mEq/L, potasyum: 3.75 mEq/L, kreatinin: 0.17 mg/dL, üre: 9.9 mg/dL, ürik asit: 2.6 mg/dl, açlık kan şekeri: 76 mg/dL idi. İdrar mikroskopisi: 28 eritrosit, 7 lökosit, dansite: 1017. Tiroid fonksiyon testleri normaldi. Serum ozmolalitesi 245 mosm/kg olarak hesaplandı. İdrar sodyumu: 89 mmol/L idi. Övolemik hiponatremisi olan hastada hiponatremi yapabilecek tüm nedenler ekarte edildi ve uygunsuз ADH sendromu düşünüldü. Uygunsuз ADH sendromuna yol açabilecek MS dışında neden saptanmadı. Sıvı alımı 1000 cc ile kısıtlandı. Semptomatik hiponatremi nedeniyle %3 sodyum klorür infüzyonuna başlandı. Yakın sodyum takibi ile kontrollü bir şekilde sodyum düzeyi yükseltildi. Sodyum değeri 128 mEq/L ile hasta taburcu edildi.

Sonuç: MS tanısı ile takipli hastalarda, hiponatremiye bağlı gelişebilen nörolojik semptomların direkt MS ile ilişkilendirilmesi, uygunsuз ADH sendromu tanısının atlanmasına neden olabilir. MS hastalarında hipotalamustaki demiyalizan lezyonlara bağlı olarak uygunsuз ADH sendromu gelişebileceği akılda tutulmalıdır.