

See discussions, stats, and author profiles for this publication at: <https://www.researchgate.net/publication/339376933>

Özgün Araştırma / Original Article Beslenme Yolundaki Yabancı Cisimler: Klinik Deneyimimizin Retrospektif Olarak Değerlendirilmesi Foreign Bodies on the Path of Nutrition: Retrospe...

Article · February 2020

DOI: 10.4274/haseki.galenos.2019.5263

CITATIONS

0

READS

71

12 authors, including:



Mustafa Zanyar Akkuzu

Mersin University

8 PUBLICATIONS 0 CITATIONS

[SEE PROFILE](#)



Orhan Sami Sezgin

Erciyes Üniversitesi

123 PUBLICATIONS 1,134 CITATIONS

[SEE PROFILE](#)



Serkan Yaras

Mersin University

36 PUBLICATIONS 39 CITATIONS

[SEE PROFILE](#)



Osman Özdoğan

Mersin University

31 PUBLICATIONS 65 CITATIONS

[SEE PROFILE](#)

Some of the authors of this publication are also working on these related projects:



HP rate and histopathological evaluation in HBe Ag negative chronic <HBV infection [View project](#)



Retrospective Evaluation of Corrosive Substance Ingestion: Single Center Experience [View project](#)



Beslenme Yolundaki Yabancı Cisimler: Klinik Deneyimimizin Retrospektif Olarak Değerlendirilmesi

Foreign Bodies on the Path of Nutrition: Retrospective Evaluation of Our Clinical Experience

Mustafa Zanyar Akkuzu, Orhan Sezgin, Serkan Yaraş, Osman Özdoğan, Enver Üçbilek, Fehmi Ateş, Engin Altıntaş

Mersin Üniversitesi Tıp Fakültesi, İç Hastalıkları ve Gastroenteroloji Anabilim Dalı, Mersin, Türkiye

Öz

Amaç: Yabancı cisimlerin yutulması yaygın bir klinik problemdir. Özellikle keskin uçlu ve sivri cisimler tıkanma, gastrointestinal (Gİ) kanama veya barsak perforasyonu gibi hayati tehlike oluşturan komplikasyonlara neden olabilir. Bu makalede, yabancı cisim yutulması nedeniyle kliniğimizde acil olarak değerlendirip endoskopi yaptığımız hastalarla ilişkili deneyim ve sonuçlarımızı bildirmeyi amaçladık.

Yöntemler: Bu bir retrospektif kayıt değerlendirme çalışması olup, Mersin Üniversitesi Tıp Fakültesi Hastanesi Gastroenteroloji Bilim Dalı'nda 2013-2018 yılları arasında beslenme yollarında yabancı cisim ön tanısıyla acil değerlendirip endoskopi yaptığımız yetişkin hastalarımızı hastane veri kayıt sistemi tarayarak tespit ettik. Hastaların demografik verileri, anamnez bilgileri, grafileri ve endoskopi bulguları incelendi.

Bulgular: Toplam 52 hasta saptandı. Otuz dördü (%65,3) erkekti ve yaş ortalamaları 45,3±17,81 yıl idi. On sekizi (%34,6) kadındı ve yaş ortalamaları 47,7±4,18 yıl idi. Tespit edilebilmiş ve semptom yaratmış yabancı cisimlerin 19'u (%36,5) kemikli et ve balık kılçığı, 12'si (%23,0) kemiksiz et ve katı gıda idi. Balık kılçığı, tavuk kemiği ve diş protezleri özellikle yaşlılarda en yaygın yabancı cisimlerdi. Yabancı cisimlerin görüldüğü bölgelere baktığımızda; %34,6 özofagusta saptanmış olup, bunların %72'si üst özofagusta idi. %19,2'si midede, %3,8'i duodenumda olup endoskopiyle çıkarıldı. %42,3'sinde üst Gİ sistem endoskopisi normal olup X-ray takibi yapıldı.

Sonuç: Bizim serimizde en sık balık kılçığı, kemikli ve kemiksiz et, bezoarlaştırmış katı gıda, protez diş, kurdan, çivi saptandı. En sık özofagus birinci darlıkta yabancı cisim saptanmıştır. Hiçbiri cerrahi tedavi gerektirmemiş olup ya endoskopi ile çıkarılmış ya da spontan olarak çıkmıştır. Hiçbir hastamızda mortalite ve morbidite gelişmemiştir.

Anahtar Sözcükler: Gastrointestinal kanal, yabancı cisim, endoskopi

Abstract

Aim: Swallowing foreign bodies is a common clinical problem. Especially sharp and pointed objects can cause life-threatening complications such as obstruction, gastrointestinal (GI) bleeding or intestinal perforation. In this article, we aimed to report our experience and results of patients who underwent endoscopy in our clinic due to foreign body ingestion.

Methods: Records of adult patients, who underwent endoscopy with a pre-diagnosis of foreign body in the GI tract in Mersin University Medical Faculty Department of Gastroenterology between 2013 and 2018, were retrospectively evaluated using the hospital data recording system. Demographic characteristics, anamnesis information, radiographs and endoscopy findings were evaluated.

Results: A total of 52 patients were included in the study. Thirty-four (65.3%) patients with the mean age of 45.3±17.81 years were male and eight (34.6%) with the mean age of 47.7±4.18 years were female. Nineteen (36.5%) of the detected foreign bodies were bony meat and fish bones, 12 (23.0%) were meat without bone and solid food. Fishbone, chicken bone and dental prostheses were the most common foreign bodies, especially in the elderly. Thirty-four point six of the foreign bodies were detected in the esophagus and 72% in the upper esophagus. Nineteen point two percent in the stomach and 3.8% of them were in the duodenum and were removed by endoscopy. Upper GI endoscopy was normal in 42.3% of patients who were followed by X-ray.

Conclusion: In our series, the most common ingested foreign bodies were fish bones, bony and boneless meat, bezoar, prosthetic teeth, toothpicks and nails. Foreign bodies were found most frequently in the upper part of the esophagus. None of them required surgical treatment; either passed spontaneously or endoscopic removal was performed. There was no mortality or morbidity in any of our patients.

Keywords: Gastrointestinal tract, foreign body, endoscopy

Yazışma Adresi/Address for Correspondence: Mustafa Zanyar Akkuzu, Mersin Üniversitesi Tıp Fakültesi, İç Hastalıkları ve Gastroenteroloji Anabilim Dalı, Mersin, Türkiye
Tel.: +90 507 942 66 83 E-posta: zanyarakkuzu@gmail.com ORCID: orcid.org/0000-0002-9908-6881
Geliş Tarihi/Received: 27 Mart 2019 **Kabul Tarihi/Accepted:** 28 Temmuz 2019

Bu çalışma 5. Gastrointestinal Endoskopi Günleri'nde sunulmuştur.

©Telif Hakkı 2020 İstanbul Haseki Eğitim ve Araştırma Hastanesi Haseki Tıp Bülteni, Galenos Yayınevi tarafından yayınlanmıştır.
©Copyright 2020 by The Medical Bulletin of İstanbul Haseki Training and Research Hospital The Medical Bulletin of Haseki published by Galenos Yayınevi.

Giriş

Yabancı cisimlerin yutulması yaygın bir klinik problemdir. Özellikle keskin uçlu, balık kılıcı, metal nesnelere, diş protezleri, kemikler, toplu iğneler ve tahta kürdan gibi ince nesnelere tıkanma, gastrointestinal (Gİ) kanama veya barsak perforasyonu gibi hayati tehlike oluşturan komplikasyonlara neden olabilir. Hastalarda çoğunlukla ağrılı yutma veya takılma hissi olur ve olguların büyük bir kısmı erken dönemde hastaneye başvurur. Bu makalede, yabancı cisim yutulması nedeniyle kliniğimizde acil endoskopi işlemi uyguladığımız hastaları retrospektif değerlendirmeyi, deneyim ve sonuçlarımızı bildirmeyi amaçladık.

Yöntemler

Bu bir retrospektif kayıt değerlendirme çalışması olup, Mersin Üniversitesi Tıp Fakültesi Hastanesi, Gastroenteroloji Bilim Dalı'nda 2013-2018 yılları arasında beslenme yollarında yabancı cisim ön tanısıyla acil endoskopi yaptığımız yetişkin 52 hastamızı hastane veri kayıt sistemi tarayarak tespit ettik. Retrospektif incelemeyle tespit ettiğimiz hastalarımızın demografik verileri, anamnez bilgileri, grafileri ve endoskopi bulguları incelendi. Yabancı cisimler beslenme yolunda endoskopi ile tespit edilen bölgelere göre sınıflandırıldı ve yabancı cisimlerin en sık takıldığı yerler belirlendi. Tedavide en çok hangi endoskopik yöntemin uygulandığını ve çıkarılan yabancı cisimlerin çeşitlerini belirledik. Tedavi ve takip sonuçları belirlendi. 2019 yılında Mersin Üniversitesi Tıp Fakültesi Etik Kurulu'ndan etik kurul onayı alındı (karar no: 105).

Bulgular

Hastalarımızın 34'ü (%65,3) erkekti ve yaş ortalamaları 45,3±17,81 yıl idi. On sekizi (%34,6) kadındı ve yaş ortalamaları 47,7±4,18 yıl idi. Yutulan cismin şekline, yapısına, yerleşim yerine, hastanın yaşına ve neden olduğu komplikasyona göre değişen semptomlar mevcuttu. En sık semptomlar yutma güçlüğü, takılma hissi, karın ağrısı ve bulantı hissiydi. Hastalara alımdan 2-6 saat sonra acil üst Gİ sistem endoskopisi yapıldı ve yabancı cisimlerin ortadan kaldırılması veya uzaklaştırılmasına kadar takip edildi.

Tespit edilebilmiş ve semptom yaratmış yabancı cisimlerin 19'u (%36,5) kemikli et ve balık kılıcı, 12'si (%23,0) kemiksiz et ve katı gıda olup detayı Tablo 1'de verilmiştir. Balık kılıcı, tavuk kemiği ve diş protezleri özellikle yaşlılarda en yaygın yabancı cisimlerdir.

Hastalarımızda yabancı cisimlerin görüldüğü bölgelere baktığımızda; 22'sinde (%42,3) üst Gİ sistem endoskopisi normal olup grafi takibi yapıldı. On sekizi (%34,6) özofagusta saptanmış olup bunların 13'ü (%72,2) üst özofagusta, üç (%16,6) özofagus distalinde ve ikisi de

(%11,1) özofagus orta hattaydı. Onu (%19,2) midede, ikisi (%3,8) duodenumda olup endoskopiyle çıkarıldı (Tablo 2).

Yirmi iki (%42,3) hastanın endoskopik görüntülemesi normal olup endoskopik müdahale gerektirmemişti ve direk grafilerde yabancı cisimlerin mideyi geçtiği görüldü. Bunlar özellikle protez diş, kürdan, tırnak makası, çivi, çengelli iğne, katı gıdalar, kemikli et ve kılıçtı. Bunların birinde (%1,9) sigmoid kolona kalem saplandığı için kolonoskopik müdahale gerekti. İki hastada (%3,8), endoskop üst özofagusu geçtikten sonra yediklerini öğürerek çıkarmış ve semptomları geçmişti. Sekiz (%15,3) kemiksiz et itilme metoduyla endoskopiyle hava ve su verilerek mideye gönderildi. Beşi (%9,6) yabancı cisim forsepsiyle, ikisi (%3,8) basketle parçalanarak ve kalan on üçü (%25) de snare ile gereğinde overtüp kullanılarak çıkarılmış (Tablo 3).

Son 5 yılda merkezimizde yabancı cisimleri endoskopik olarak çıkarmakla ilişkili herhangi bir morbidite ve mortalite olmamıştı. Aynı zamanda cerrahiye verilen hiçbir

Tablo 1. Gastrointestinal kanalda tespit edilen yabancı cisimler

Yabancı cisim	Sıklık
Kemikli et ve balık kılıcı	19 (%36,54)
Kemiksiz et ve bezoarlaşmış katı gıdalar	12 (%23,07)
Protez diş	4 (%7,69)
Kürdan	4 (%7,69)
Çivi	3 (%5,77)
Pil	1 (%1,92) hastadan üç adet
Tırnak makası	1 (%1,92)
Kalem	1 (%1,92)
Çatal	1 (%1,92)
Kaşık	1 (%1,92)
Çengelli iğne	1 (%1,92)
Toplu iğne	1 (%1,92)
Peg mantarı	1 (%1,92)
Plastik stent	1 (%1,92)
Çocuk Balonu	1 (%1,92)

Tablo 2. Yabancı cisimlerin saptandığı bölgeler

Özofagus	18 (%34,6): %72,2 üst özofagus, %16,6 özofagus distali, %11,1 orta özofagus
Mide	10 (%19,2)
Duodenum	2 (%3,8)
Kolon	1 (%1,9)
Üst Gİ sistem endoskopisi normal, sadece grafi takipleri yapılan ve komplikasyon gelişmemiş	21 (%40,3)
Gİ: Gastrointestinal	

hastamız yoktu. Sadece iki hasta özofagusta yabancı cisim nedeniyle hastaneye 3-4 gün sonra başvurmuş olup, zaten perforasyon, apse ve mediastinit gelişmiş haldelerdi. Balık kılıçığı ve tavuk kemiği özofagusa saplanmış olup perforasyon gelişmişti ve direk cerrahiye alınmışlardı.

Tartışma

Yutulan yabancı cisimlerin ilk ilerlediği özofagus dört noktada fizyolojik daralma gösterir. Bunlardan ilki krikofaringeus adele hizasında, ikincisi aortun, üçüncüsü sol ana bronşun özofagusu çaprazladığı bölgede ve dördüncüsü ise özofagusun diafragmayı geçtiği yerdedir (1). Özofagus yabancı cisimleri de genellikle özofagusun fizyolojik anatomik darlık bölgelerine takılmaktadır, en sık olarak da birinci darlıkta görülmektedirler (2,3). Bizim olgularımızda da literatürle uyumlu olarak en sık (%72,2) birinci darlıkta yabancı cisim saptanmıştır.

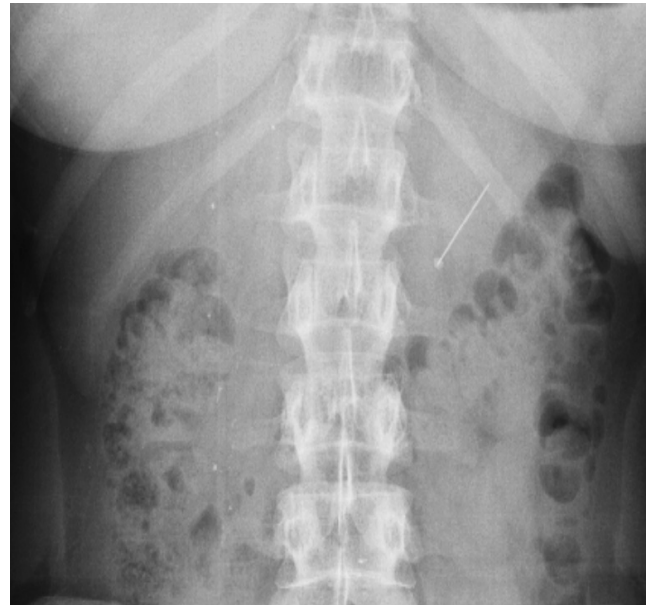
Birçok çalışmada en çok çıkarılan özofagus yabancı cisminin metal para olduğu rapor edilmiştir (2-6). Uyanıkoğlu ve ark. (7) ve Erbil ve ark.'nın (8) yaptığı çalışmalarda ise en sık yabancı cisim yutulan şey yiyecek olarak saptanmıştır. Bizim serimizde muhtemelen beslenme alışkanlıklarının da etkisiyle en sık balık kılıçığı, kemikli ve kemiksiz et, bezoarlaşmış katı gıda, protez diş, kürdan, çivi ve diğer çeşitli cisimler saptandı.

Özofagusta yabancı cisimlerin kalma süreleri uzadıkça komplikasyonlar artmakta; fistül, perforasyon, mediastinit ve apse gibi olumsuz durumlara yol açabilmektedir. Özofagusta yabancı cisim özellikle 24 saatten fazla kaldığında çıkarılması zor olmaktadır. 24 saati geçen müdahalede işlemin odinofaji ile beraber daha fazla özofageal ülserasyona yol açtığı bildirilmiştir (9,10). Bizim hastalarımızda erken endoskopik işlem (2-6 saat) yapıldığı için ve tecrübeli ellerde yapıldığı için herhangi bir komplikasyon gelişmemiştir. Sadece hastaneye 3-4 gün geç perfore halde başvurmuş iki hasta direk cerrahiye verilmiştir. Bu hastalardan birinde tavuk kemiği ve diğerinde balık kılıçığının özofagusa saplandığı ve mediastinit ve apse gelişmiş olduğu saptanmıştır. Cerrahi drenaj sonrası özofagustaki perfore alanlara klips atılmıştır. Aps ve mediastinitleri düzeldikten sonra normal yaşamlarına devam ettiler.

Mide ve ince barsaklara geçen yabancı cisimler çoğunlukla kendiliğinden atılırlar. Mideye ulaşan yabancı

cisimlerin çoğu sindirim kanalını geçebilirler. Obstrüksiyon ve perforasyon gibi olgularda cerrahi gerekebilir (11). 2 cm'den geniş ve 6 cm'den uzun cisimler duodenum veya treitz bağında takılabilirler (12,13). Endoskopik olarak çıkarılmalıdırlar. Periton irritasyon bulgularının varlığında, cismin 48-72 saat aynı lokalizasyonda kaldığı durumlarda laparotomi yapılmalıdır (14). Sindirim kanalının geçiş süresi 3,6 ile 5,1 gün arasında bildirilmiştir (11). Ülkemizde Van'da görülmüş bir olguda sivri uçlu delici yabancı cisim perforasyona yol açmadan 83 gün gibi uzun bir sürede sindirim kanalını kendiliğinden terk ettiği saptanmıştır (15). Bizim hastalarımızın %42'sinde yabancı cisimler sindirim kanalını geçmiş olup ve biri hariç kendiliğinden atılmıştır. Bunlardan kemiksiz, bezoarlaşmış katı gıdalar ve balık kılıçığı gibi yabancı cisimler gıda olduklarından dolayı özofagusu geçtikten sonra takiplerinde herhangi bir semptom oluşmamıştır. Çivi ve diş protezi gibi yabancı cisimlerin de takiplerinde ortalama 8 saat ile 4 gün içinde çıktıkları tespit edilmiştir. Herhangi bir obstrüksiyon ve perforasyona yol açmamışlardır. Sadece bir hasta alkol alımı sonrası kolonda kalem saptanması üzerine perforasyon riskinden ötürü kolonoskopiyle müdahale edilerek kalem çıkarılmıştır.

Sindirim sistemindeki yabancı cisimlerinin erken tanısı ve tedavisi ciddi komplikasyonlardan dolayı çok önemlidir. Direkt grafiler veya kontrastlı radyolojik incelemeler ilk tanı ve komplikasyonların ortaya konmasında önemli role sahiptirler (Resim 1-3). Bu görüntülemeler gereksiz endoskopilerin de önüne geçebileceği gibi obstrüksiyon veya perforasyon gibi durumlarda direkt cerrahiye verilerek hastaların hayatını kurtarabilir. Doğrudan radyografiler, çoğu radyopak yabancı cisimi tanımlayabilir, ancak gıda bolusunu tanımlamaz; ek olarak, balık veya tavuk kemikleri, ahşap,



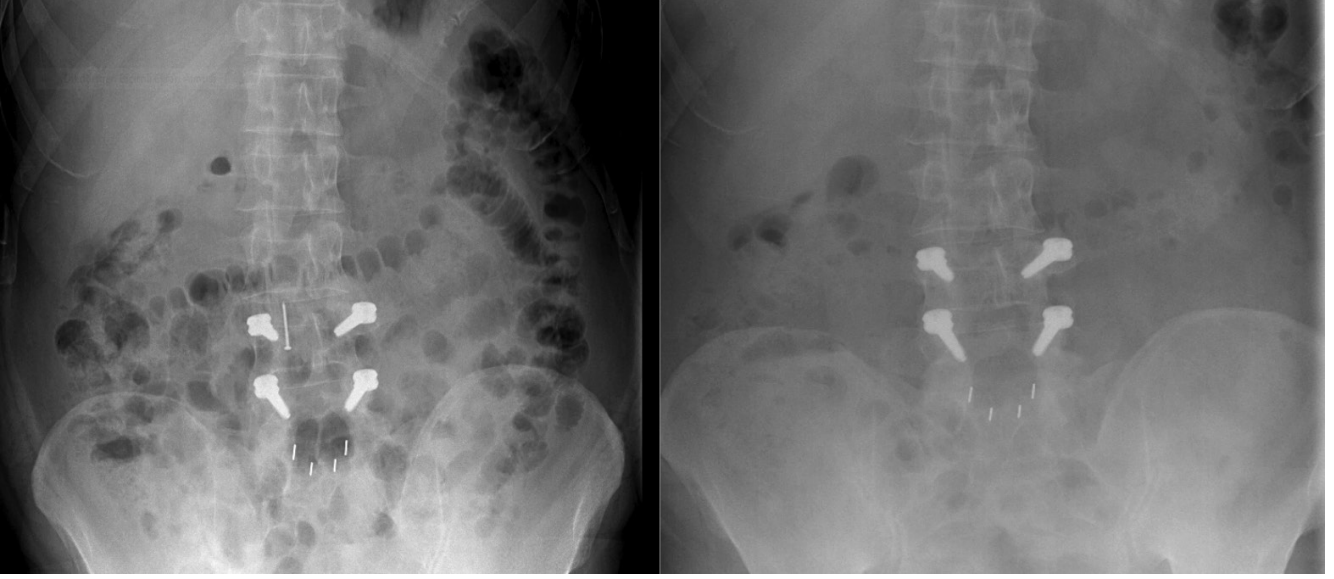
Resim 1. Direkt karın grafisinde yutulmuş toplu iğne

Tablo 3. Yabancı cisimlerin çıkarılma metodları	
Snare ile çıkarılan, gereğinde overtüp kullanılan	13 (%25)
Endoskopla hava ve su verilerek mideye itilen kemiksiz et	8 (%15,3)
Yabancı cisim forsepsiyile çıkarılan	5 (%9,6)
Basketle öğütülerek ve sıkılarak çıkarılan	2 (%3,8)
Endoskopiyle beraber öğürerek çıkan	2 (%3,8)

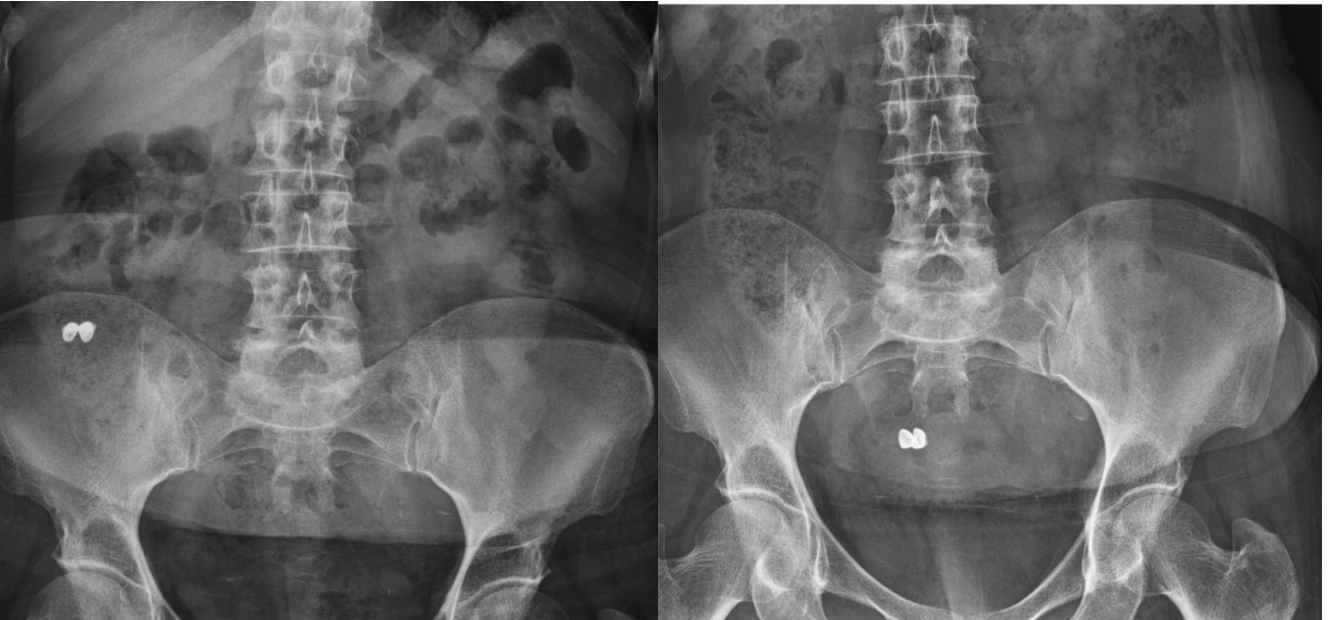plastik, çoğu cam ve ince metal nesnelere kolayca görülmez (16). Hasta yabancı cisim yuttuğundan şüpheleniyor ve semptomları da varsa grafide yabancı cisim görülmesi bile endoskopi yapılmalıdır. Özellikle özofageal perforasyon ve komşu damarlarda hasar gibi komplikasyonlar olması durumunda cerrahi girişim gerekebilir.

Yabancı cisimlerin çıkartılmasında en iyi tedavi yöntemi tartışmalıdır. Çoğu yutulan yabancı cisimler (%80-90) kendiliğinden Gİ kanalından geçer, %10 ila %20 endoskopik müdahaleye ihtiyaç duyar ve sadece %1 veya daha azı ameliyat gerektirebilir (17). Biz zaten endoskopi yaptığımız

hastaları değerlendirdiğimiz için hepsinde endoskopi yapılmıştı ve %42,3'ü normal saptanmıştı, hiçbirinde de cerrahiye gereksinim kalmamıştı. Bu hastaların radyolojik takiplerinde yabancı cisimlerin atıldığını gördük. Sadece birinde kolonoskopik müdahale yapmıştık. Bizim serimizde yabancı cisimlerin çıkarılmasında en sık snare (%25) kullanılmıştır. Ayrıca yabancı cismin şekline ve boyutuna göre yabancı cisim forsepsi, basket ve bir dizi başka araç kullanılmıştır. Keskin nesnelere veya tekrarlanan kapsamlı yerleştirmeleri gerektiren durumlarda, overtube, üst aerodigestif yapılara koruma sağlamak ve aspirasyondan



Resim 2. Başka bir hastada direkt grafilerde yutulmuş çivinin takiben çıktığı görülüyor



Resim 3. Direkt grafilerde yutulmuş diş protezleri ve takipleri görülüyor

kaçınmak için kullanıldı. Endoskopi sırasında overtube uygulaması, endoskopistin kapsamı hastanın ağızından tamamen çekinceye kadar tüp içindeki nesneyi korumasına izin verdi.

İtme tekniği özofagusun gıda bolusu ile tıkanmasında tedavi için yaygın olarak kullandığımız endoskopik bir yöntemdi. Özofagusta takılmış gıdanın kemik ve keskin içeriği olmadığından emin olduktan sonra endoskopiye hava ve su verilip kemiksiz etler mideye gönderilmişti.

Radyografik olarak sindirim kanallarında pil saptandıysa acilen çıkarılmalıdır. Pil yutulduktan bir saat sonra mukozal hasar meydana geldiği ve yaklaşık dört saat sonra tam kat yaralanma ortaya çıktığı gösterilmiştir (18). Piller elektrolit kaçağı, basınç nekrozu, civa toksisitesi veya alkali ortam oluşturarak etki eder. Konsantrasyon potasyum hidroksit salınımı ile alkali ortam meydana gelir. Bizim pil yutan hastamız üç adet kalem pil yutmuş psikiyatrik problemleri olan bir hastaydı (Resim 4). Snare ile yakalanarak mideden çıkarılmıştı. Psikiyatrik problemlerden ötürü aynı hasta tırnak makası da yutmuştu, grafi takiplerinde çekumu geçip çıkmakta olduğu görüldü. Takiplerinde herhangi bir problem gelişmedi.

Yabancı cisimleri yutma riski daha yüksek olanlar; çocuklar ve gençler, zihinsel engelli hastalar, yaşlılar, psikiyatrik hastalığı olanlar ve uyuşturucu veya alkol bağımlıdır. Psikiyatrik sorunu olanların çoğu tekrarlayan yabancı cisim yutma ile başvurabilir. Uyuşturucu ve/veya alkolün etkisi altındaki kişiler, çok sayıda yabancı cisim aldıktan sonra genellikle acil servislere başvururlar. Alınan yabancı cisim tipleri yanlışlıkla olma eğilimindedir ve sıklıkla hastalar nesneyi yutmayı hatırlamazlar (19). Bu hastaların yabancı cisimleri çıkarıldıktan sonra psikiyatri değerlendirilmesinden de geçmesi gerektiği kanısındayız.

Özofagustan yabancı cisim çıkarılmış hastalarımızı takiben incelediğimizde birinde özofagal web, ikisinde akalazyaya, birinde özofagus kanseri ve birinde de geçirilmiş



Resim 4. Mideden snare ile yakalanıp çıkarılan piller

larinks kanseri operasyon öyküsü olduğunu tespit ettik. Yani yabancı cisim çıkarılmasından sonra elektif şartlarda hasta ayrıntılı bir değerlendirmeden geçilmeli ve yabancı cisimlerin özellikle özofagustaki takılma nedenlerinin araştırılması gerekmektedir.

Yabancı cisim yutulması erkeklerde daha sık görülür, bazı çalışmalarda yaklaşık 1,5: bir erkek: kadın oranı olduğu düşünülmektedir (20,21). Bizim olgularımızın %65,3'ü erkekti (E/K=1,88). Erkek hastaların yaş ortalaması daha büyük olup genellikle balık kılçığı, kemikli veya kemiksiz et, katı gıda takılması vardı.

Sonuç

Sonuç olarak tedavisini yaptığımız Gİ sistemdeki yabancı cisimler başarıyla ya endoskopi ile çıkarılmış ya da spontan olarak çıkmıştır. Cerrahi gerekmemiştir. Başarının yüksek olması, düşük komplikasyon insidansı, cerrahi ihtiyacının azaltılması ve hastanede yatış süresinin azaltılması endoskopik yaklaşımlarımızın güçlü yönlerini göstermektedir. Tedavi seçeneği hastanın yaşı, klinik durumu, yabancı cismin büyüklüğü, çeşidi ve keskinliği, anatomik lokalizasyonu ve hekimin tecrübesi gibi birçok faktöre bağlıydı.

Yazarlık Katkıları

Konsept: M.Z.A., O.S. Dizayn: M.Z.A., O.S. Veri Toplama veya İşleme: M.Z.A. Analiz veya Yorumlama: S.Y., O.Ö. Literatür Arama: F.A., E.A., E.Ü. Yazan: M.Z.A., O.S.

Çıkar Çatışması: Yazarlar tarafından herhangi bir çıkar çatışması belirtilmedi.

Finansal Destek: Yazarlar tarafından bu çalışmanın herhangi bir finansal destek almadığı belirtildi.

Kaynaklar

1. Thomas W Sadler Langman's Medical Embryology Lippincott Williams & Wilkins 2006 10.Baskı, s112.
2. Macpherson RI, Hill JG, Othersen HB, Tagge EP, Smith CD. Esophageal foreign bodies in children: Diagnosis, treatment and complications. AJR Am J Roentgenol 1996;166:919-24.
3. Yavuzer Ş, Aslan R, Akay H, ve ark. Özofagus yabancı cisimleri (52 vakanın incelenmesi). AÜTF Mec 1977;30:77-106.
4. Akçalı Y, Kahraman C, Dural K, ve ark. Pediatrik yaş grubunda özofagus yabancı cisimleri. Pediatrik Cerrahi Dergisi 1990;4:53-6.
5. Panieri E, Bass DH. The management of ingested foreign bodies in children: a review of 663 cases. Eur J Emerg Med 1995;2:83-7.
6. Dokler ML, Bradshaw J, Mollitt DL, Tepas JJ 3rd. Selective management of pediatric esophageal foreign bodies. Am Surg 1995;61:132-4.
7. Uyanıkoğlu A, Coşkun M, Albayrak F. Foreign body (chicken bone) of the cervical esophagus: endoscopic removal, Case

- report and review of the literature. *The Turkish Journal of Academic Gastroenterology* 2011;10:128-30.
8. Erbil B, Karaca MA, Aslaner MA, et al. Emergency admissions due to swallowed foreign bodies in adults. *World J Gastroenterol* 2013;19:6447-52.
 9. Ma J, Kang DK, Bae JI, Park KJ, Sun JS. Value of MDCT in diagnosis and management of esophageal sharp or pointed foreign bodies according to level of esophagus. *AJR Am J Roentgenol* 2013;201:W707-11.
 10. Pinto A, Muzj C, Gagliardi N, et al. Role of imaging in the assessment of impacted foreign bodies in the hypopharynx and cervical esophagus. *Semin Ultrasound CT MR* 2012;33:463-70.
 11. Marrow SE, Bickler SW, Kennedy AP, Snyder CL, Sharp RJ, Ashcraft KW. Balloon extraction of esophageal foreign bodies in children. *J Ped Surg* 1998;33:266-70.
 12. lafraid MD, Fabry SC, Lee YM, Obrien JW, Schwaitzberg SD. A novel approach to the removal of sharp foreign bodies from the stomach using a combined endoscopic technique. *Gastrointest Endosc* 1996;43:67-9.
 13. Smith MT, Wang RK. Esophageal foreign bodies; typer and techniques for removal. *Curr Treat Options Gastroenterol* 2006;9:75-84.
 14. Rejogopal A, Martin J, Matthai J. Ingested needles in a 3-month-old infant. *J Ped Surg* 2001;36:1450-1.
 15. Karadaş S, Gönüllü H, Öncü MR, Ebinç S. Gastrointestinal Foreign Body Complementing 83 Days its Passage: Case Report. *J Clin Anal Med* 2013;4(suppl 1):54-6.
 16. Ikenberry SO, Jue TL, Anderson MA, et al. Management of ingested foreign bodies and food impactions. *Gastrointest Endosc* 2011;73:1085-91.
 17. Lin HH, Lee SC, Chu HC, Chang WK, Chao YC, Hsieh TY. Emergency endoscopic management of dietary foreign bodies in the esophagus. *Am J Emerg Med* 2007;25:662-5.
 18. Kürkçüoğlu İC, Eroğlu A, Karaoğlanoğlu N. Accidental ingestion of alkaline battery in children. *Türk Göğüs Kalp Damar Cer Derg* 2003;11:193-4.
 19. Hunter TB, Taljanovic MS. Foreign bodies. *Radiographics* 2003;23:731-57.
 20. Tumay V, Guner OS, Meric M, Isik O, Zorluoglu A. Endoscopic removal of duodenal perforating fishbone—a case report. *Chirurgia* 2015;110:471-3.
 21. Yao CC, Wu IT, Lu LS, et al. Endoscopic management of foreign bodies in the upper gastrointestinal tract of adults. *Biomed Res Int* 2015;2015:658602.