

Olgu Sunumu

Antikonvülzan Hipersensitivite Sendromlu Bir Olgu Sunumu

A Case Report: Anticonvulsant Hypersensitive Syndrome

Belma TÜRSEN¹, Mehmet Yavuz GÖZÜKARA², Ümit TÜRSEN³, Rabia BOZDOĞAN ARPACI⁴

¹Mersin Devlet Hastanesi, Dermatoloji Bölümü

²Mersin Devlet Hastanesi, Dahiliye Bölümü

³Mersin Üniversitesi, Tıp Fakültesi, Dermatoloji Anabilim Dalı

⁴Mersin Üniversitesi, Tıp Fakültesi, Patoloji Anabilim Dalı

Özet

Antikonvülzan hipersensitivite sendromu antiepileptik ilaçların bir komplikasyonudur. Bu sendrom ateş, döküntü ve hepatit, nefrit gibi semptomatik veya asemptomatik iç organ tutulum bulguları ve lenfadenopati triadı ile karakterizedir. Burada şiddetli, karbamazepinle indüklenen hipersensitivite sendromlu bir olgu sunulmuştur.

Anahtar Sözcükler: antikonvülzan; hipersensitivite sendromu; karbamazepin

Abstract

Anticonvulsant hypersensitivity syndrome is a complication of antiepileptic medications. The syndrome is characterized with triad of fever, rash, and symptomatic or asymptomatic internal organ involvement, including primarily hepatitis, nephritis, and lymphadenopathy. In this paper, a severe case of carbamazepine-induced hypersensitivity syndrome was reported.

Keywords: anticonvulsant; hypersensitivity syndrome; carbamazepine

Mersin Üniv Sağlık Bilim Derg, 2013;6(2):26-28

Geliş tarihi : 19.12.2013

Kabul tarihi : 13.03.2014

Yazışma adresi : Prof. Dr. Ümit TÜRSEN, Mersin Üniversitesi Tıp Fakültesi Dermatoloji Anabilim Dalı, Zeytinlibahçe 33079 Mersin

Tel : 0324 3374300-1171

Faks : 0324 3374305

E-posta : utursen@mersin.edu.tr

Giriş

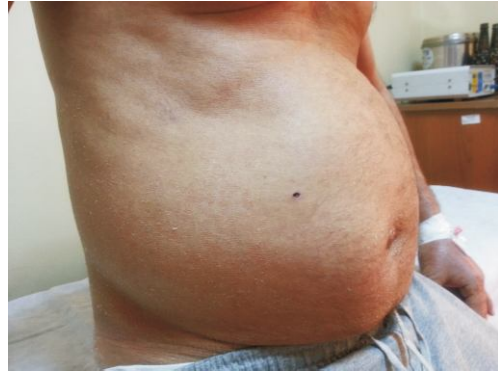Antikonvülzan hipersensitivite sendromu (AHS) fenitoin, karbamazepin, fenobarbital ve pirimidon gibi aromatik antikonvülzanların yan etkisi olan bir durumdur. Bu sendrom ateş, döküntü ve lenfadenopati ile semptomatik veya asemptomatik hepatit, nefrit, pnömonit gibi iç organ bulgularıyla karakterizedir (1). Patogenezi henüz anlaşılammış olup, immun sistemin en önemli rolü olduğu düşünülmektedir. Tüm aromatik antikonvülzan ilaçlar sitokrom-P450 enzim sistemiyle metabolize olmaktadır. Genetik olarak toksik metabolitleri detoksifiye eden epoksit hidrolaz gibi enzimlerdeki defektler AHS'lu hastalarda gösterilmiştir (2-5). Burada şiddetli, karbamazepinle indüklenen hipersensitivite sendromlu bir olgu sunulmaktadır.

Olgu Sunumu

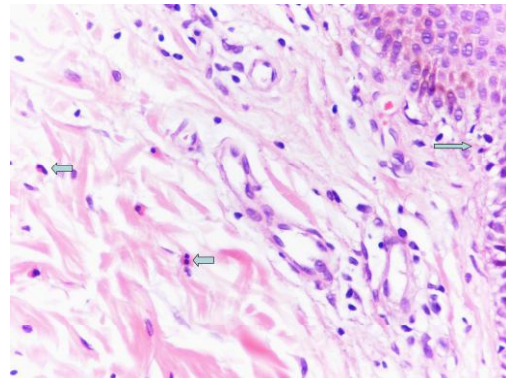
Menjenjiyom tanısıyla kafa içi cerrahi müdahale geçirmesi nedeniyle 400 mg/gün karbamazepin kullanan bir hasta, tedavinin 10. günü şiddetli halsizlik, yüksek ateş yakınımasıyla dahiliye polikliniğine başvurdu. Bu şikayetle servise yatırılan hastanın tetkikleri sürerken 2 gün içinde yaygın deri döküntüsü gelişmesi üzerine karbamazepin tedavisi kesildi. Hastanın dermatolojik muayenesinde; tüm vücutta yaygın, birbirleriyle birleşme eğilimi gösteren eritemli makülopapüller lezyonlar gözlemlendi (Şekil 1). Ayrıca fizik muayenesinde 39°C civarında ateş ve aksilla ile servikal bölgelerde hassasiyet göstermeyen yaygın lenfadenopatiler saptandı.

Tam kan sayımında $12 \times 10^3/\mu\text{L}$ değerinde lökositoz (Normal sınırlar: $4.5-11 \times 10^3/\mu\text{L}$), $13 \times 10^3/\mu\text{L}$ değerinde nötrofili (Normal sınır: $1.5-6.7 \times 10^3/\mu\text{L}$) ve $1.4 \times 10^3/\mu\text{L}$ değerinde eozinofili (Normal sınır: $0.2-0.95 \times 10^3/\mu\text{L}$) saptandı. Sedimentasyon hızı 16 mm/saat olarak bulundu. Tam kan yaymasında da %10 oranında eozinofili gösterilirken, atipik ve reaktif lenfosit saptanmadı. Hastada aynı zamanda yükselmiş aspartat transaminaz (118 IU/L; normal sınır <38 IU/L), alanin transaminaz (71 IU/L; normal sınır <41 IU/L) ve gama-glutamyl transferaz (140 IU/L; normal sınır <49 IU/L) değerleriyle ilaç hipersensitivitesine bağlı hepatit tablosu mevcuttu. Renal fonksiyonları bozulmuş olup, üre seviyesi 55 mg/dl (normal sınır: 13-45 mg/dl); kreatinin konsantrasyonu 2.09 mg/dl (normal range <1.2 mg/dl) iken, proteinüri yoktu. Geri kalan kan biyokimya, idrar ve tiroid fonksiyon testleri normaldi. Enfeksiyon taramasında, Epstein-Barr serolojisi (monospot testi), sitomegalovirus IgM, hepatit B yüzey antijeni, anti-hepatit B yüzey antijeni, anti-hepatit B çekirdek IgM, anti-hepatit C virus, HIV-1, 2 antikorları negatif bulunurken, anti-hepatit B yüzey IgG testi pozitif (enzim immunoassay metodu) saptandı. Antinükleer, anti-DNA, cANCA, anti-ENA, anti-RNP, anti-Sm, anti-SSA, anti-SSB, anti-Jo1, anti-Scl-70 antikorları negatif ve immunoglobulin G, A, M, ve E, total C3 ve C4

kompleman seviyeleri normal bulundu. Akciğer grafisi ve abdominal ultrasonografi normaldi. Deri biyopsinin histopatolojik incelemesinde nekrotik epidermal keratinositler, ortokeratoz, irregular hiperplazi, vakuoler değişiklikler ve eozinofil içeren dermal infiltratla karakterize perivasküler dermatit bulguları saptandı. Ayrıca epidermotropizm gösteren ve yer yer atipi izlenimi veren lenfositler yanısıra, epitel altında perivasküler alanda lenfositler ve seyrek olarak eozinofil lökositler gözlemlendi (Şekil 2). Bu bulgularla AHS tanısı kondu. Karbamazepin tedavisi kesildikten sonra, hastaya intravenöz kortikosteroid (metil prednizolon 80 mg/gün) ve sistemik antihistaminik (setirizin 10 mg/gün) tedavisi başlandı. Kortikosteroid dozu tedricen 2 hafta içinde azaltılarak, 1 ay içinde tamamen kesildi. Bu tedavi sonrası hastanın döküntüsü, ateşi ve lenfadenopatileri geriledi. Normal olmayan laboratuvar test sonuçları progresif olarak düzeldi.



Şekil 1. Gövdede makülopapüler döküntü



Şekil 2. Perivasküler ve intersitisiyel eozinofiller ve lenfositler; Epidermiste lenfositler (ince ok) ve stromada dağınık eozinofil lökositler (kalın ok) (Hematoksilen-eozin boyama; orjinal büyüme x400)

Tartışma

AHS spesifik, şiddetli bir ilaç reaksiyonu olup, ilk kez fenitoin kullanımı sonucu tanımlanmıştır. Genellikle aromatik antikonvülzan ilaçların alımından 2-8 hafta sonra başlamaktadır. Bu sendrom şiddetli morbiliform döküntü, ateş, lenfadenopati, hepatit ve dolaşımda eozinofili veya atipik lenfosit varlığı gibi hematolojik anormalliklerle karakterizedir. AHS ilk kez fenitoinle tanımlanmış olmasına karşın, karbamazepin ve fenobarbital ile de tanımlanmıştır. Bu ilaçlar arasında %70-80 gibi çapraz reaksiyon varlığı sıklığı da yüksektir (1,2). Tüm aromatik antikonvülzan ilaçlar sitokrom P-450 enzim sistemiyle, aren oksit metabolitine normalde epoksit hidrolaz enzimiyle detoksifiye edilmektedir. Genetik olarak AHS olan hastalarda epoksit hidrolaz enzim defektine bağlı, toksik metabolitlere dönüşme mekanizması bozulabilmektedir. Defektif detoksifikasyon hücre ölümü veya immün yanıtı tetikleyici antijenlerin oluşumuna katkıda bulunmaktadır (3,4). Son yıllarda, GST, NAT ve CYP polimorfizleri bazı ilaç erupsiyonu paternlerinde tanımlanmıştır (5-7). Karbamazepinin dermatolojik yan etkileri arasında ürtiker, makülopapüler döküntü, eritroderma, anjiyoödem, stomatit, Stevens-Johnson sendromu, alopesi, güneş hassasiyeti veya kolay güneş yanığı gelişimi, kaşıntı, ağız kuruluğu, peteşi ve toksik epidermal nekroliz bulunmaktadır (8-10). Olgumuzda gözlenen AHS'unun tanısı genellikle klinik özelliklere, bazen de laboratuvar bulgulara göre konurken, çoğunlukla ilk semptom 38-40 derecelere varabilen ateştir ve daha sonra da en sık makülopapüler lezyonlar şeklinde olmak üzere deri döküntüsü gelişmektedir. Nadiren jeneralize püstüler reaksiyonlar da gözlenebilmektedir (11). Bizim olgumuzda sadece jeneralize makülopapüler eritematöz lezyonlar mevcuttu. Tedavide en önemli şey, şüpheli ilacı en kısa sürede kesmek ve sistemik kortikosteroid tedavisi başlamaktır. Bu sırada hepatik, renal ve hematolojik monitörizasyon yapılmalıdır. Biz de olgumuzda bu şekilde bir tedavi ve takip uygulayıp, hastada tam iyileşme gözlemledik. Sonuç olarak özellikle antiepileptik tedavi alan hastalarda tedavinin ilk 3 ayında gelişen ateş ve deri döküntüsü varlığında AHS ayırıcı tanıda mutlaka düşünülmesi ve tanı konduktan hemen sonra tedavinin başlanması gerekmektedir.

Kaynaklar

1. Scheuerman O, Moses YN, Rachmel A, Ashkenazi S. Successful treatment of antiepileptic drug hypersensitivity syndrome with intravenous immune globulin. *Pediatrics* 2001;107(1):1-2.
2. Kaur S, Sarkar R, Thami GP, Kanwar AJ. Anticonvulsant hypersensitivity syndrome. *Pediatr Dermatol* 2002;19(2):142-5.
3. Shear NH, Speilberg SP. Anticonvulsant hypersensitivity syndrome: in vitro assessment of risk. *J Clin Invest* 1988;82(6):1826-32.
4. Speilberg SP, Gordon GB, Blake DA, Mellitus DE, Bross DS. Anticonvulsant toxicity in vitro. Possible role of arene oxides. *J Pharmacol Exp Ther* 1981;217(2):386-9.
5. Sim E, Pinter K, Mushtag A, Upton A, Sandy J, Bhakta S, Noble M. Arylamine N-acetyltransferases: a pharmacogenomic approach to drug metabolism and endogenous function. *Biochem Soc Trans* 2003;31(Pt 3):615-9.
6. Ateş NA, Türsen U, Tamer L, Kanik A, Derici E, Ercan B, Atik U. Glutathione S-transferase polymorphisms in patients with drug eruption. *Arch Dermatol Res* 2004;295(10):429-33.
7. Tassies D, Freire C, Pijoan J, Maragall S, Monteaquedo J, Ordinas A, Reverter JC. Pharmacogenetics of acenocoumarol: cytochrome P450 CYP2C9 polymorphisms influence dose requirements and stability of anticoagulation. *Haematologia* 2002;87(11):1185-91.
8. Konishi T, Naganuma Y, Hongo K, Murakami M, Yamanati M, Okada T. Carbamazepine-induced skin rash in children with epilepsy. *Eur J Pediatr* 1993;152(7):605-8.
9. Garavelli PL, Azzini M. Skin rash induced by carbamazepine. Description of 2 clinical cases. *Minerva Med* 1990;81(7-8):115-6.
10. Bayazıt EÖ, Nar C. Karbamazepine bağlı ilaç hipersensitivite sendromu. *Turkderm* 2002;36(2):125-8.
11. Türsen Ü, Tamer L, Baz K, Yazıcı AC, Yıldırım H, Polat A, İkizoğlu G, Türsen B. Phenytoin Hypersensitivity Syndrome Associated with Glutathione S-Transferase, N-Acetyltransferase, Cytochrome P450 Polymorphisms. *J Turk Acad Dermatol* 2012;6(3):1263c2