

Olgu Sunumu

Hidroksiüreye Bağlı Püstüler İlaç Erüpsiyonu

Pustular Drug Eruption Associated with Hydroxyurea

Sevgi YÜKSEKBAĞ¹, Bilal BULUT¹, Pınar DURSUN¹, Ümit TÜRSEN¹, Tamer İrfan KAYA¹

¹Mersin Üniversitesi Tıp Fakültesi Dermatoloji Anabilim Dalı, Mersin

Özet

Hidroksiüre antitümör bir ajan olup kronik miyeloproliferatif hastalıkların tedavisinde kullanılmaktadır. Hidroksiüre genellikle iyi tolere edilmesine karşın uzun dönem tedavide bazı deri değişikliklerine yol açabilmektedir. Bu olguda 83 yaşında bir erkek hastada esansiyel trombositoz nedeniyle uzun dönem hidroksiüre tedavisinden sonra püstüler ilaç erüpsiyonu gelişimi bildirildi.

Anahtar Sözcükler: hidroksiüre; püstül; ilaç erüpsiyonu

Abstract

Hydroxyurea (HU), an antitumor agent, has been used for treatment of chronic myeloproliferative disorders. Although HU is usually well-tolerated, several cutaneous changes have been reported during long-term HU therapy. In this case report, the development of pustular drug eruption was presented, following a long term hydroxyurea therapy in a 83 year-old-male with essential thrombocytosis.

Keywords: hydroxyurea; pustular; drug eruption

Mersin Üniv Sağlık Bilim Derg, 2012;5(2):22-24

Geliş tarihi : 24.12.2012

Kabul tarihi : 21.02.2013

Yazışma adresi : Prof. Dr. Ümit TÜRSEN, Mersin Üniversitesi
Tıp Fakültesi, Dermatoloji Anabilim Dalı, Mersin

Tel : 324 3374300/1171

Faks : 324 3374305

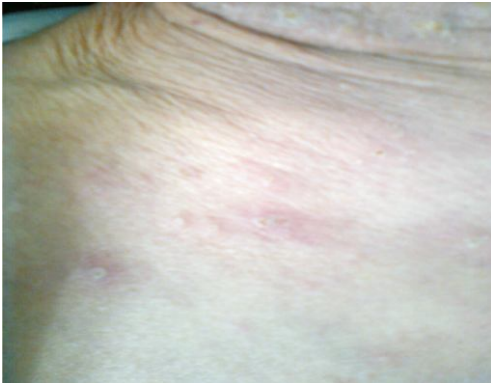E-posta : utursen@mersin.edu.tr

Giriş

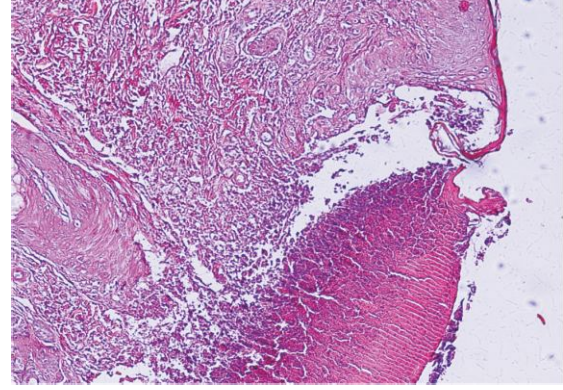
Kutanöz ilaç reaksiyonları, ilaç tarafından deri, deri ekleri ve mukozaların yapısında veya fonksiyonunda oluşan her türlü istenmeyen değişikliği kapsar (1). İlaç erüpsiyonları makülopapüler/morbili form, ürtiker, anjiyoödem, ekzematöz, eritema multiforme, fiks ilaç erüpsiyonu, likenoid, purpurik, püstüler, eritrodermi, Stevens Johnson sendromu, toksik epidermal nekroliz ve benzeri gibi farklı klinik ve şiddetteki tablolarla karşımıza çıkabilir. Püstüler ilaç erüpsiyonu ise çok nadir görülen bir tablodur. Bu tabloya en sık neden olan ilaçlar; beta laktam antibiyotikler, makrolidler, terbinafin, izoniazid, kotrimaksazol, doksisisiklin, hidroklorokin, kalsiyum kanal blokörleri, karbamazepin, progesteron preparatları, famotidin ve lansoprazoldür (2-4). Hidroksiüreye bağlı püstüler ilaç erüpsiyonu oldukça nadir görülen bir tablo olduğu için bu olgu sunulmuştur (2).

Olgu Sunumu

Hematoloji bölümünde yatarak tedavi gören 83 yaşındaki erkek hasta, kliniğimize boyun, sırt ve kollarda başlayan kaşıntılı, kızamık, ucu iltihaplı sivilceler nedeniyle konsülte edildi. Hastanın, hematoloji bölümü tarafından 5 yıldır esansiyel trombositoz nedeniyle takip edildiği, primer hastalığına yönelik son üç aydır 1-2 gr/gün hidroksiüre tedavisini aldığı öğrenildi. Bu süre içinde başka bir ilaç kullanmadığı belirtildi. Hastanın dermatolojik muayenesinde boyunda, gövdenin üst kısımlarında ve kollarda eritemli zeminde folliküler olmayan püstülleri mevcuttu (Şekil 1). Biyokimyasal tetkiklerinde eozinofil ve platelet değerleri yüksekti. Püstüllerden yapılan bakteriyel kültürde üreme saptanmadı. Hastanın püstüllerinden alınan deri biyopsisinde intraepidermal püstül, dermiste nötrofil, eozinofil ve lenfosit infiltrasyonu izlendi (Şekil 2). Klinik ve histopatolojik bulgularına göre değerlendirilen hastaya püstüler ilaç erüpsiyonu tanısı konuldu. Tedavi olarak hastaya hidroksizin 25 mg günde 3 tablet başlanıp, hidroksiüre tedavisi kesildi ve kutanöz şikayetleri geriledi.



Şekil 1. Gövde ön yüzünde püstüler lezyonlar



Şekil 2. Hematoksilin&Eozin ile (x10) histopatolojik incelemede intraepidermal püstül, dermiste nötrofil, eozinofil ve lenfosit infiltrasyonu

Tartışma

Kutanöz ilaç reaksiyonu dermatologlar tarafından en sık tanı koyulan deri hastalıkları arasında yer almaktadır (2). Tüm ilaç reaksiyonlarının %30'unu kutanöz ilaç reaksiyonları oluşturmaktadır (5). Genel olarak ilaç reaksiyonlarının çoğu immünolojik olmayan mekanizmalar ile oluşurken, kutanöz ilaç reaksiyonlarının çoğunun ise immünolojik mekanizmalarla meydana geldiği düşünülmektedir (6). Kutanöz ilaç reaksiyonlarında en tipik laboratuvar bulgusu eozinofildir (1).

Hidroksiüre sıklıkla kronik lenfosit lösemi, polisitemia vera, esansiyel trombositoz gibi miyeloproliferatif hastalıklarda, daha az sıklıkla orak hücreli anemide ve çok nadiren inatçı şiddetli psöriyaziste kullanılan bir kemoterapötik ajandır. Etkilerini DNA sentezinde ribonükleotid difosfat redüktazı inhibe ederek göstermektedir (7).

Hidroksiüreye bağlı majör yan etkiler olarak karşımıza kemik iliği süpresyonu, gastrointestinal semptomlar, hepatotoksitesite ve teratojenite çıkmaktadır. Öte yandan kutanöz reaksiyonlar sık değildir ve uzun süre tedavi alan hastaların %10-35'inde görülür (8,9).

Hidroksiüreye bağlı kutanöz yan etkiler arasında cilt kuruluğu, akkiz iktiyoz, akral eritem, hiperpigmentasyon, alopesi, fotosensitivite, deri atrofisi, fiks ilaç erüpsiyonu, palmoplantar keratoderma, allerjik vaskülit, daha nadiren dermatomiyozit benzeri erüpsiyon, tırnak anomalileri, melanonişi, oral ülserasyon ve bukkal pigmentasyon, ağrılı bacak ülserleri, aktinik keratoz ve skuamöz hücreli kanser gelişimi daha önce bildirilmiştir (9-12). Hidroksiüreye bağlı püstüler ilaç erüpsiyonu taranan literatürde çok nadir görüldüğünden sunulmuştur. Püstüler ilaç erüpsiyonu gözlenen hastaların hidroksiüre kullanıp kullanmadığı konusunun sorgulanması yerinde olabilecektir.

Kaynaklar

1. Warnock JK, Morris DW. Adverse cutaneous reactions to antidepressants. *Am J Clin Dermatol* 2002;3(1):329-39.
2. Revuz J. New advances in severe adverse drug reactions. *Dermatol Clin* 2001;19(45):697-709.
3. Mengesha YM, Bennett ML. Pustular Skin Disorders. Diagnosis and Treatment. *Am J Clin Dermatol* 2002;3(5):389-400.
4. Kwah YC, Leow YH. Not all pustules are infective in nature: acute generalised exanthematous pustulosis causing pustular eruptions in an elderly woman. *Singapore Med J* 2005;46(1):349-51.
5. DeLeo VA. Skin testing in systemic cutaneous drug reactions. *Lancet* 1998;352(33):1488-90.
6. Roychowdhury S, Svensson CK. Mechanisms of drug-induced delayed-type hypersensitivity reactions in the skin. *American Association of Pharmaceutical Scientists Journal* 2005;7(4):834-46.
7. Dacey MJ, Callen JP. Hydroxyurea-induced dermatomyositis-like eruption. *J Am Acad Dermatol* 2003;48(56):439-41.
8. Oh ST, Lee DW, Lee JY, Cho BK. Hydroxyurea-induced melanonychia concomitant with a dermatomyositis-like eruption. *J Am Acad Dermatol* 2003;49(11):339-41.
9. Martorell-Calatayud A, Requena C, Nagore-Enguñados E, Guillén-Barona C. Multiple painful, treatment-resistant leg ulcers associated with dermatomyositis-like lesions over the interphalangeal joints induced by hydroxyurea. *Actas Dermosifiliogr* 2009;100(123):804-7.
10. Vassallo C, Passamonti F, Merante S, Ardigo M, Nolli G, Mangiacavalli S, Borroni G. Mucocutaneous changes during long-term therapy with hydroxyurea in chronic myeloid leukemia. *Clin Exp Dermatol* 2001;26(13):141-8.
11. Kumar B, Saraswat A, Kaur I. Mucocutaneous adverse effects of hydroxyurea: a prospective study of 30 psoriasis patients. *Clin Exp Dermatol* 2002;27(1):8-13.
12. Young HS, Khan AS, Kendra JR, Coulson IH. The cutaneous side-effects of hydroxyurea. *Clin Lab Haematol* 2000;22(89):229-32.