

Deltametrinin Karaciğerde Oluşturduğu Lipit Peroksidasyonunda *Funalia trogii*'nin Koruyucu Rolü

The Protective Role of *Funalia trogii* on Lipid Peroxidation Generated by Deltamethrin in Liver

Ebru BALLI¹, Birgül MAZMANCI², Mehmet Ali MAZMANCI³, Ali ÜNYAYAR³, İclal AKARSUBAŞI¹, Ükü ÇÖMELEKOĞLU⁴

¹Mersin Üniversitesi Tıp Fakültesi, Histoloji ve Embriyoloji Anabilim Dalı, Mersin

²Mersin Üniversitesi Fen Edebiyat Fakültesi, Biyoloji Bölümü, Mersin

³Mersin Üniversitesi Mühendislik Fakültesi, Çevre Mühendisliği Bölümü, Mersin

⁴Mersin Üniversitesi Tıp Fakültesi, Biyofizik Anabilim Dalı, Mersin

Özet

Amaç: Bu çalışmada, yaygın olarak kullanılan insektisitlerden olan deltametrinin karaciğerde oluşturduğu lipit peroksidasyonunun yol açtığı hasarın düzeltilmesinde bir mantar türü olan *Funalia trogii*'nin rolünün olup olmadığının araştırılması amaçlanmıştır.

Yöntem: Çalışmada ağırlıkları 200-250 gr arasında değişen 24 adet Wistar albino sıçan kullanıldı ve her bir grupta 8 hayvan olacak şekilde üç gruba ayrıldı. Bu gruplar kontrol grubu (0.5 ml mısır özü yağı, oral), deltametrin grubu (1.28 mg/kg deltametrin, oral) ve deltametrin+mantar grubu (1.28 mg/kg deltametrin verildikten 30 dakika sonra 0.5 ml mantar özütü, oral) olarak belirlendi. Deney sonunda tüm gruplardaki hayvanların karaciğer dokuları izole edildi. Bu dokularda malondialdehit düzeylerine bakılmış ve elektron mikroskopik inceleme yapıldı.

Bulgular: Deltametrin ve deltametrin+mantar gruplarında malondialdehit düzeylerinin kontrol grubuna göre önemli miktarda arttığı ($p<0.05$) ve deltametrin+mantar grubunda ise malondialdehit düzeyinin deltametrin grubuna göre önemli miktarda azaldığı ($p<0.05$) saptandı. Elektron mikroskopik incelemede deltametrin grubunda karaciğer hücrelerinin sitoplazmalarında çok miktarda lipid vakuolu gözlemlendi ve karaciğer hücreleri arasında yer alan safra kanaliküllerinin yer yer genişlediği saptandı. Deltametrin ve mantarın kombine olarak uygulandığı grupta ise karaciğer hücreleri normal morfolojik özelliklere sahipken, safra kanaliküllerinde yer yer genişleme izlendi.

Sonuç: Elde edilen bulgulara göre, karaciğerde deltametrinin toksik etkisine karşı *Funalia trogii*'nin koruyucu rolünün olabileceği düşünüldü.

Anahtar Sözcükler: Paraoksonaz, aril esteraz, stronsiyum ranelat, osteoporoz, ateroskleroz

Abstract

Objective: Deltamethrin that is an insecticide, is widely used. It is known that deltamethrin produced to lipid peroxidation. In this study, we aimed to investigate the effect of *Funalia trogii* that is a mushroom species, on lipid peroxidation generated by deltamethrin in liver.

Method: 24 Wistar albino rats (200-250 gr) were used in this study. Animals were divided into three groups. Each group was consisted of 8 rats. These groups were designed as control group (0.5 ml corn own oil, oral), deltamethrin group (1.28 mg/kg deltamethrin, oral) and deltamethrin+mushroom group (0.5 ml mushroom own after thirty minutes from received 1.28 mg/kg deltamethrin, oral). Livers of animals in all groups were isolated. The malondialdehyde level was measured and electron microscopic investigation was performed on these tissues.

Results: The malondialdehyde levels were significantly increased in the deltamethrin and the deltamethrin+mushroom groups comparing the control group ($p<0.05$) and significantly decreased in the deltamethrin+mushroom group comparing the deltamethrin group ($p<0.05$). Ultrastructurally, a large amount of lipid vacuols in liver cell cytoplasm and bile canaliculi dilatation were observed in deltamethrin group. The liver cells were observed as normal and some bile canaliculi were dilated in deltamethrin+mushroom group.

Conclusion: The obtained data indicate that *Funalia trogii* has a protective effect against toxicity effect of deltamethrin in liver.

Key Words: pesticide, oxidative stress, malondialdehyde, electron microscopy

Mersin Univ Sağlık Bilim Derg, 2009;2(1):23-29

Geliş Tarihi : 24.03.2009

Kabul Tarihi : 10.04.2009

Yazışma Adresi:

Dr. Ebru BALLI

Mersin Üniversitesi Tıp Fakültesi, Yenişehir Kampüsü

Histoloji Anabilim Dalı, 33169-Mersin

Tel : 0-324-3412815/2631

Faks : 0-324-3413022

E-posta : ebru_balli@yahoo.com

Giriş ve Amaç

Artan dünya nüfusunun besin ihtiyacının karşılanması günümüzdeki en önemli sorunlardan biridir. Pestisit kullanımı tarımsal ürün miktarının artırılması için tüm dünyada yaygın olarak kullanılan yöntemlerdendir. Pestisitler hedef canlı olan ürün zararlıları ile mücadelede etkin olarak kullanılırken, hedef dışı canlılarda da bazen geri dönüşümsüz organ hasarlarına, genotoksik zararlara neden olabilmektedirler (1-3).

Deltametrin tip II piretroid insektisit grubundan bir insektisittir. Piretroid insektisitler Mersin ve çevresinde tarımsal mücadelede yaygın olarak kullanılmaktadırlar. Diğer insektisit türlerinde olduğu gibi hedef organizmaların yanı sıra hedef olmayan canlılarda da toksik etkileri saptanmıştır. Hem tip I hem de tip II piretroidler hücrelerde aksiyon potansiyelinin oluşumundan sorumlu olan sodyum kanallarının kinetik özelliklerini değiştirerek etkilerini gösterirler. Piretroidler sodyum kanallarının hem aktivasyon hem de inaktivasyon kapılarını etkileyerek negatif art potansiyel süresini uzatırlar ve anormal tekrarlayan deşarjlara yol açarlar (4-7).

Pestisitler oksidatif strese, serbest radikal üretimine ve antioksidanlarda değişime yol açabilirler. Lipit peroksidasyonu, pestisitlerin neden olduğu zehirlenme mekanizmalarından biridir ve hücredeki oksidatif stresin göstergesi olarak kullanılmaktadır (8). Son yıllarda yapılan çalışmalarda beyaz lahana, patlıcan, siyah üzüm, siyah çay gibi bitkisel kaynaklı besinlerin canlılarda artan oksidatif stresi azalttığına ilişkin sonuçlar elde edilmiştir (9-11). Teissered ve Waterhouse (12) bitkisel besinlerde bulunan fenolik bileşiklerin antioksidan özellik gösterdiği ve yağ asiti oksidasyonunu inhibe ettiğini bildirmektedir. Literatürde pestisitlerin oluşturduğu oksidatif hasarlarda mantarların koruyucu etkisinin olup olmadığını bildiren herhangi bir bilgi bulunmamaktadır.

Besin olarak da kullanılan mantarların tıbbi olarak antitümör, antiviral ve immün sistem düzenleyicisi olduğu bildirilmiştir (13). Literatürlere göre bazı mantarların antioksidan etki gösterdiği ve hücrelerde lipit peroksidasyonuna karşı koruyucu rol oynadığı belirtilmektedir (14,15). Mantarlar içerdikleri polisakkaropeptid ve fenolik bileşiklerle savunma sistemini desteklemektedir. Ünyayar ve ark. (16) beyaz çürükçül funguslar grubuna ait *Coriolus versicolor* ve *Funalia trogii* (*F. trogii*) ile yaptıkları çalışmada, *F. trogii*'den elde edilen kültür özütünün HeLa kanser hücreleri üzerinde daha yüksek sitotoksik etkiye sahip olduğunu bildirmişlerdir.

Bu çalışmada çürükçül mantarlardan *F. trogii*'nin, Mersin ve çevresinde yaygın olarak kullanılan insektisitlerden deltametrinin karaciğerde oluşturduğu lipit peroksidasyonunun yol açtığı hasarın düzeltilmesinde rolünün olup olmadığını incelemesi amaçlanmıştır.

Yöntem

Deneilerde ağırlıkları 200-250 gr arasında değişen 24 adet Wistar albino sıçan kullanıldı. Sıçanlar deney süresince 12 saat aydınlık, 12 saat karanlık ortamda, oda sıcaklığı 21 °C ve ortalama nem yaklaşık %50 olacak şekilde galvaniz kafeslerde tutuldu. Deney süresince standart sıçan yemi ile beslenen sıçanların, su gereksinimleri *ad libitum* olarak karşılandı. Sıçanlara tüm işlemler Mersin Üniversitesi Tıp Fakültesi etik kurulunun onayı alındıktan sonra uygulandı. Sıçanlar her grup sekiz denek içerecek şekilde kontrol, deltametrin ve deltametrin+mantar olmak üzere üç gruba ayrıldı.

Deneilerde deltametrinin ticari ilaç formülasyonu Decis 2.5 EC (Bayer) kullanıldı. Bu ticari formülasyon litrede 25 gr saf madde içermektedir. Deltametrinin sıçanlar için oral LD₅₀ değeri 128 mg/kg'dır. 1/100 LD₅₀ dozu sıçanlarda oksidatif stresi indüklediğinden dolayı çalışmada deltametrinin dozu 1.28 mg/kg olarak kullanıldı ve bu doz 0.5 ml mısır özü yağında çözdürülerek oral olarak verildi.

F. trogii katı faz fermantasyon tekniği kullanılarak buğday kepeği ve soya unu (90:10 g/g) içeren ortamda yetiştirildi. Karıştırılarak homojen hale getirilen ortam 0.1 M pH 6.0 fosfat tamponu kullanılarak nemlendirildi (60:100 mL/g) ve otoklav yardımı ile steril edildi (121 °C'de 60 dakika). Steril edilen ortamlar 1 L hacimli erlenlere yerleştirildikten sonra potato dextrose agar besiyerinde yetiştirilmiş *F. trogii* kültürleri kullanılarak aşılandı ve 10 gün süre ile 30 °C'de inkübasyona bırakıldı. Süre sonunda, erlenlerdeki katı ortamlar toplanarak 24 saat 40 °C'de kurutuldu. Kurutulmuş örnekler kahve değirmeninde parçalanarak toz haline getirildi. Mantar içeren toz halindeki örnek (1 g) 10 mL 0.1 M pH 6.0 fosfat tamponu ile 30 dakika süspanse edildi. Süspanسیون 12.000 g 15 dk santrifüj edildi. Süpernatant oral uygulamalarda kullanılmak üzere toplandı ve 0.22 mikrometre filtreler kullanılarak steril edildi.

Kontrol grubundaki sıçanlara 0.5 ml mısır özü yağı, deltametrin grubundaki sıçanlara 0.5 ml mısır özü yağında çözülen 1.28 mg/kg dozunda deltametrin verildi. Deltametrin+mantar grubundaki sıçanlara ise 0.5 ml mısır özü yağında çözülen 1.28 mg/kg dozunda deltametrin verildikten 30 dakika sonra 0.5 ml mantar özütü verildi. Tüm gruplardaki uygulamalar oral yolla yapıldı ve 30 gün boyunca 48 saat ara ile tekrarlandı.

Otuz günlük sürenin sonunda sıçanlar yüksek doz anestezik madde (Ketalar, Eczacıbaşı) uygulanarak sakrifiye edildi ve karaciğer dokuları izole edildi. Bu dokularda malondialdehit (MDA) ölçümü ve elektron mikroskopik inceleme yapıldı. MDA için ayrılan doku örnekleri çalışma gününe kadar derin dondurucuda -20 °C'de saklandı. Elektron mikroskopik inceleme için ayrılan dokular ise % 2.5'lik gluteraldehit ile fikse edildi.

Elektron mikroskopik inceleme için diseke edilen karaciğer dokusu örnekleri, %2.5'lük gluteraldehit ile fikse edildikten sonra %1'lik OsO_4 ile postfiksasyon yapıldı. Daha sonra dehidratasyon işlemi yükselen derecelerde alkol kullanılarak gerçekleştirildi. Propilen oksitle şeffaflandırma ve resine alıştırma aşamalarından sonra, dokular resine gömüldü. Yirmi dört saatlik polimerizasyon işleminden sonra, bloklardan ultramikrotom (Leica Ultracut UCT-125) ile öncelikle 1 μm kalınlığında yarı ince, sonra da 50-70 nm kalınlığında ince kesitler alındı. Yarı ince kesitler toluidin mavisi ile boyanıp ışık mikroskopunda incelenerek hangi alandan ince kesit alınacağı belirlendi. Daha sonra alınan ince kesitler uranil asetat ve kurşun sitrat ile kontrastlandı. Kontrastlanmış kesitler JEOL-JEM 1011 elektron mikroskopunda incelendi ve mikroskoba eklenmiş dijital kamera ile fotoğrafları çekildi.

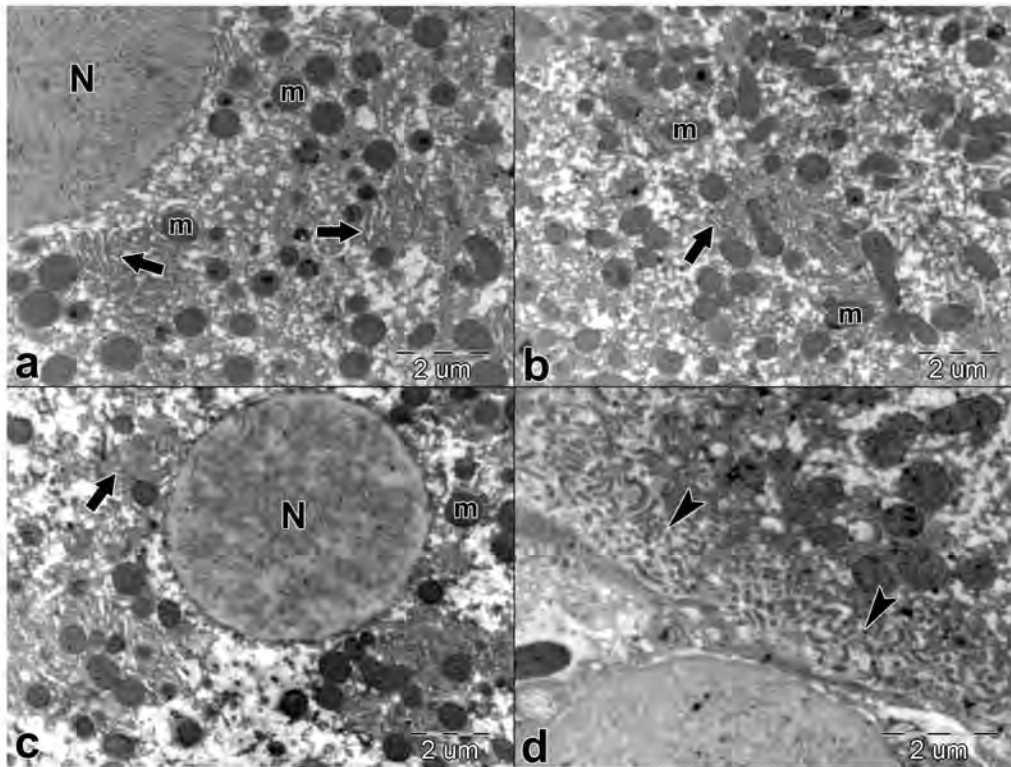
Karaciğer MDA düzeyini ölçmek için dokular önce 16.000 devir/dakika hızda 3 dakika süre ile homojenize edildi. Homojenize dokularda MDA ölçümü için Ohkawa ve ark.'nın (17) geliştirdiği yöntem kullanıldı. Yöntemin temel ilkesi lipit peroksidasyonu sonucu oluşan ürünlerin tiyobarbitirik asit ile reaksiyona girerek pembe renkli kompleks oluşturmasıdır. Oluşan pembe renkli ürünün absorbansı 532 nm'de spektrofotometrik olarak (Perkin Elmer Lambda EZ210, Norwalk, USA) ölçüldü.

İstatistiksel Analiz

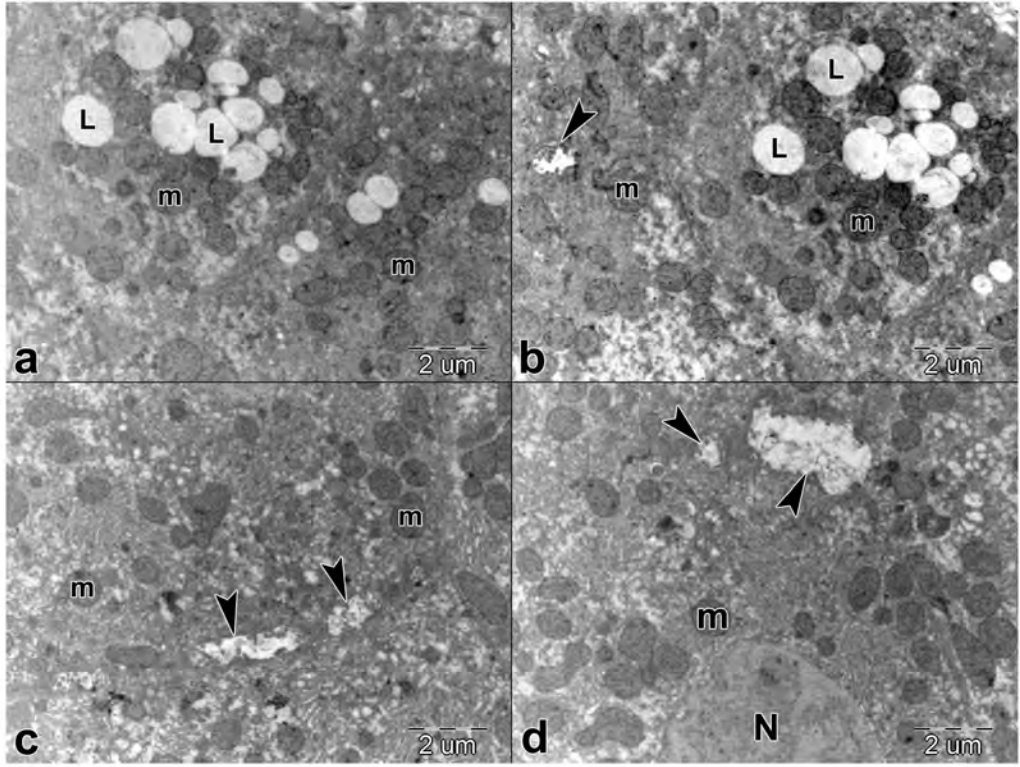
Veriler istatistiksel olarak SPSS (V. 11.5; SPSS INC. 2002, Lead Technology) paket programı kullanılarak analiz edildi. Verilerin normal dağılıma uyup uymadığı Kolmogorov-Smirnov testi kullanılarak belirlendi. MDA düzeyleri açısından gruplar arasında fark olup olmadığı varyans analizi (ANOVA) kullanılarak belirlendi. Gruplar arasındaki farkı değerlendirmek için LSD çoklu karşılaştırma testi kullanıldı. İstatistiksel anlamlılığın sınırı $p \leq 0.05$ olarak kabul edildi.

Bulgular

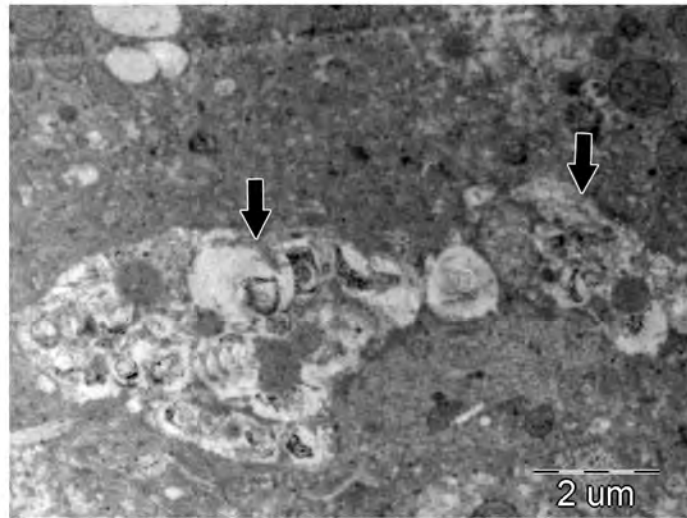
Elektron mikroskopik incelemede kontrol grubuna ait karaciğer dokusu örneklerinde karaciğer hücreleri ve safra kanaliküllerinin normal morfolojik özelliklere sahip olduğu gözlemlendi (Şekil 1). Pestisit grubunda karaciğer hücrelerinin sitoplazmalarında çok miktarda lipid vakuolu mevcuttu. Karaciğer hücreleri arasında yer alan safra kanalikülleri yer yer genişlemişti (Şekil 2). Bazı hücrelerde heterojen materyal içeren geniş vakuollere rastlandı (Şekil 3). Pestisit ve mantarın kombine olarak uygulandığı grupta karaciğer hücreleri normal morfolojik özelliklere sahipti. Safra kanaliküllerinde yer yer genişleme izlendi (Şekil 4).



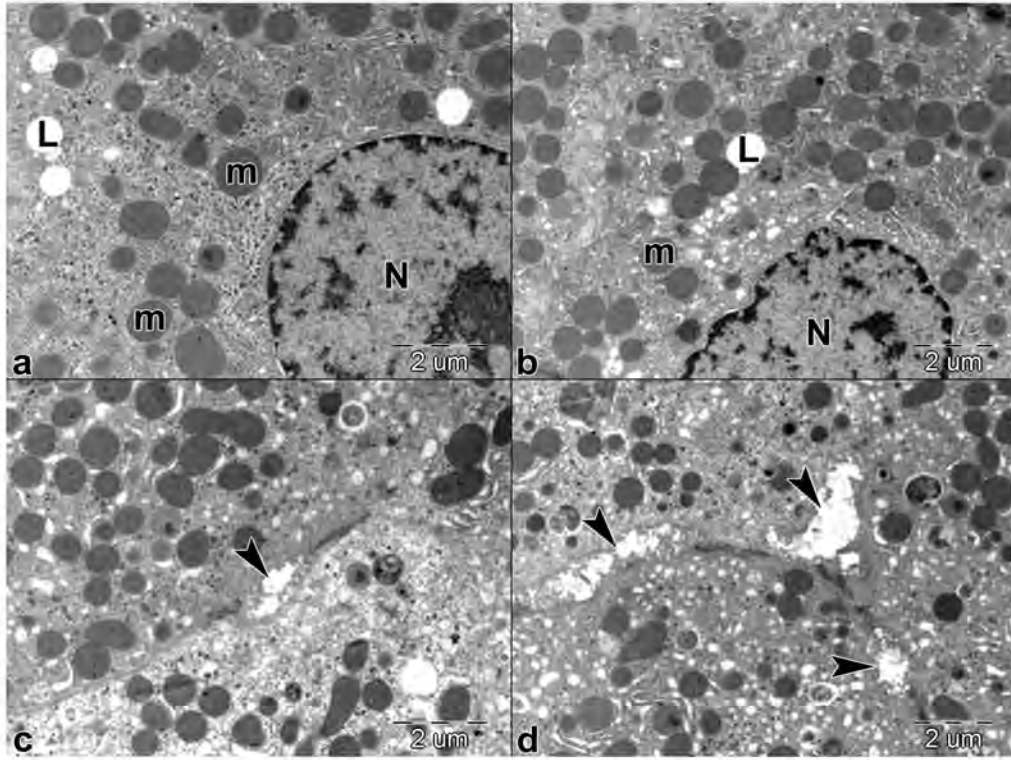
Şekil 1. Kontrol grubu. Nükleus (N), mitokondriyon (m), granüler endoplazmik retikulum (ok), safra kanalikülü (ok başı).



Şekil 2. Pestisit grubu. Karaciğer hücrelerinin sitoplazmasında lipid vakuolleri (L), safra kanaliküllerinde genişleme (ok başı), mitokondriyon (m).



Şekil 3. Pestisit grubu. Bazı hücrelerde heterojen materyal içeren geniş vakuoller (ok).



Şekil 4. Pestisit+mantar grubu. Safra kanaliküllerinde genişleme (ok başı), lipid vakuolü (L), mitokondriyon (m), nukleus (N).

Tüm gruplardan elde edilen MDA düzeylerine ait ortalamalar ve standart sapmalar Tablo 1'de verilmiştir. Tablo 1'de görüldüğü gibi deltametrin ve deltametrin+mantar gruplarında MDA düzeyi kontrol grubuna göre önemli miktarda artmış olduğu saptandı ($p<0.05$). Ancak deltametrin grubu ile deltametrin+mantar grubu karşılaştırıldığında deltametrin+mantar grubunda MDA düzeyinin deltametrin grubuna göre önemli miktarda azaldığı saptandı ($p<0.05$).

Tablo 1. Kontrol ve deney gruplarının MDA düzeylerinin karşılaştırılması (Ortalama±Standart sapma)

Değişken	Kontrol grubu (n=8)	Deltametrin grubu (n=8)	Deltametrin+mantar grubu (n=8)
MDA	0.86±0.06	1.90±0.41*	1.32±0.15* [†]

* $p<0.05$, karşılaştırma kontrole göre yapılmıştır.

[†] $p<0.05$, karşılaştırma deltametrin grubuna göre yapılmıştır

Tartışma ve Sonuç

Bu çalışmada tip II piretroid insektisitlerden deltametrinin karaciğer dokusunda oluşturduğu lipid peroksidasyonu ve bunun düzeltilmesinde çürükçül mantarlardan *F. trogii*'nin rolü araştırılmış, *F. trogii*'nin uygulanan doz ve sürede deltametrinin oluşturduğu lipid peroksidasyon hasarını kısmen düzelttiği saptanmıştır.

Çeşitli araştırmacılar tarafından yapılan çalışmalarda pestisitlerin biyolojik membranlarda özellikle de lipid çift katlı tabakada (18) ve lipitten zengin deri, karaciğer, böbrek, periferik ve merkezi sinir sistemi gibi organlarda (19,20) biriktiği gösterilmiştir. Piretroid insektisitler büyük oranda karaciğerde metabolize edilirler ve metabolitleri karaciğerde birikir. Bu nedenle karaciğer piretroid insektisitlerin en önemli hedef dokusudur (21,22). Hedef dokuda biriken metabolitler reaktif oksijen türlerinin oluşumuna neden olarak hücrelerde hasara yol açarlar. Burada sunulan çalışmada 30 gün boyunca 48 saat aralıklarla 1.28 mg/kg dozunda uygulanan deltametrinin karaciğerde lipid peroksidasyon ürünü MDA'yı kontrole

göre arttırdığı bulunmuştur. MDA düzeyindeki bu artış reaktif oksijen türlerinin aşırı üretiminin ve endojen lipid peroksidasyonunun göstergesi olarak yorumlanabilir. Deltametrin verilen sıçanlara, ek olarak 0.5 ml mantar özütü verildiğinde ise MDA düzeyinin önemli miktarda azaldığı saptanmıştır. Ayrıca yapılan elektron mikroskopik incelemede deltametrin grubunda karaciğer hücrelerinin sitoplazmalarında çok miktarda lipid vakuolu ve karaciğer hücreleri arasında yer alan safra kanallıklarında genişlemeler gözlenirken, deltametrinle birlikte mantar özütü verilen hücrelerin normal morfolojik özelliklere sahip olduğu belirlenmiştir.

Mantarların antioksidan etkileriyle ilgili çalışmalar mevcuttur (14,15). Ancak pestisitlerin oluşturduğu oksidatif hasarlarda mantarların koruyucu etkisinin olup olmadığına dair literatürde herhangi bir bilgi bulunmamaktadır. Bu nedenle sonuçları karşılaştırma olanağı olmamıştır. Bilindiği gibi reaktif oksijen türleri organizmada herhangi bir nedenle aşırı miktarda üretildiği zaman nükleik asitler, lipitler, proteinler ve polisakaritler gibi moleküllerle etkileşmekte, hücre ve doku hasarlarına yol açmaktadırlar (23). Bu hasarların en önemlilerinden biri membran lipitlerinin peroksidasyonudur. Bu çalışmada *F. trogii*'nin uygulandığı grupta karaciğer MDA düzeyinin azalmış olması, bu mantarın karaciğerde deltametrin tarafından oluşturulan oksidan moleküllerin neden olduğu hasarı gidermek üzere antioksidan sistemi aktive ettiği şeklinde yorumlanabilir.

Bu çalışmada Mersin ve çevresi tarım alanlarında tarımsal üretimi arttırmak için yaygın olarak kullanılan deltametrinin yaşamsal organlardan biri olan karaciğerde hasara yol açtığı biyokimyasal ve ultrayapısal değerlendirmelerle gösterilmiştir. Deltametrinle birlikte çürükçül mantarlar grubundan *F. trogii*'nin verilmesinin karaciğerde deltametrinin toksik etkisine karşı koruyucu rolü olabileceği belirlenmiştir. Ülkemizde tarım ilaçları denetimsiz olarak aşırı miktarlarda kullanılmaktadır. Tarım ilacı uygulayan işçiler de bu ilaçları uygularken önlem almamaktadırlar. Bu nedenle hedef canlılar kadar insektisitleri uygulayanlar ve insektisit uygulanmış tarım ürünlerini tüketenler bu maddelerin toksik etkilerine maruz kalmaktadırlar. *F. trogii* özütü insektisitlerin oluşturduğu hasara karşı koruyucu bir madde olarak değerlendirilebilir. Ancak bu konuda daha fazla çalışma yapılmasına gereksinim vardır.

Kaynaklar

1. Condes-Lara M, Graff-Guerrero A, Vega-Riveroll L. Effects of cypermethrin on the electroencefalographic activity of the rat: a model of chemically induced seizures. *Neurotoxicol Teratol* 1999;21:293-8.
2. Desi I, Dobronyi I, Varga L. Immuno, neuro and general toxicologic animal studies on a synthetic pyrethroid cypermethrin. *Ecotoxicol Environ Saf* 1986;12:220-32.
3. Celik A, Mazmanci B, Camlica Y, Cömelekoğlu U, Aşkin A. Evaluation of cytogenetic effects of lambda-cyhalothrin on Wistar rat bone marrow by gavage administration. *Ecotoxicol Environ Saf* 2005;61:128-33.
4. Casida JE, Gammon DW, Glickman AH, Lawrance LJ. Mechanisms of selective action pyrethroid insecticides. *Annual Rev Pharmacol Toxicol* 1983;23:413-38.
5. Ecobichon DJ, Davies JE, Doull J, Ehrich M, Joy R, Mc Millan D, MacPhail R, Reiter LW, Slikker W, Tilton H. Neurotoxic effects of pesticides. SR Baker, Wilkinson CF (Eds). In: The effect of pesticides on Human Health, 1st Ed., Princeton, New Jersey: Princeton Scientific Publishing Co., INC., 1990:131-99.
6. Narahashi T. Cellular and molecular mechanism of action of insecticides: neurophysiological approach. *Neurobehav Toxicol Teratol* 1982;4:753-8.
7. Narahashi T. Effects of toxic agents on neural membranes. Lowndes HE (Ed). In: Electrophysiology and Neurotoxicology, Philadelphia: Boca Raton, FL., CRC Press, 1987:23.
8. Kehrer JP. Free radicals as mediators of tissue injury and disease. *Crit Rev Toxicol* 1993;23:21-48.
9. Gazzani G, Papetti A, Massolini G, Daglia M. Anti- and Prooxidant Activity of Water Soluble Components of Some Common Diet Vegetables and the Effect of Thermal Treatment. *J Agric Food Chem* 1998;46:4118-22.
10. Ergüder İB, Çetin R, Devrim E, Kılıçoğlu B, Avcı A, Durak İ. Effects of cyclosporine on oxidant/antioxidant Status in Rat Ovary Tissues; Protective Role of Black Grape Extract. *Int Immunopharmacol* 2005;5:1311-5.
11. Khan SM, Sobti RC, Kataria L. Pesticide-induced alteration in mice hepato-oxidative status and protective effects of black tea extract. *Clin Chim Acta* 2005;358:131-8.
12. Teissedre PL, Waterhouse AL. Inhibition of Oxidation of Human Low-density Lipoproteins by Phenolic Substances in Different Essential Oils Varieties. *J Agric Food Chem* 2000;48:3801-5.
13. Wasser SP and Weis AL. Therapeutic effects of substances occurring in higher basidiomycetes mushrooms: a modern perspective. *Crit Rev Immunol* 1999;19:65-96.
14. Cheung LM and Cheung PCK. Mushroom extract with antioxidant activity against lipid peroxidation. *Food Chemistry* 2005;89:403-409.

15. Mau JL, Lin HC, Song SF. Antioxidant Properties of Several Specialty Mushrooms. *Food Research International* 2002;35:519-26.
16. Ünyayar A, Demirbilek M, Turkoglu M, Celik A, Mazmanci MA, Erkurt EA, Ünyayar S, Cekic O, Atacag H. Evaluation of cytotoxic and mutagenic effects of *Coriolus versicolor* and *Funalia trogii* extracts on mammalian cells. *Drug Chem Toxicol* 2006;29:69-83.
17. Ohkawa H, Ohishi N, Tagi K. Assay for lipid peroxides in animal tissues by thiobarbituric acid reaction. *Anal Chem* 1979;95:351-8.
18. Lee AG, East JM, Balgavy P. Interactions of insecticides with biological membranes. *Pestic Sci* 1991;32:317-27.
19. Gupta A, Nigam D, Gupta A, Shukla GS, Agarwal AK. Effect of pyrethroid-based liquid mosquito repellent inhalation on the blood-brain barrier function and oxidative damage in selected organs of developing rats, *J Appl Toxicol* 1999;19:67-72.
20. Soderlund DM, Clark JM, Sheets LP, Mullin LS, Piccirillo VJ, Sargent D, Stevens JT, Weiner ML. Mechanisms of pyrethroid neurotoxicity: implications for cumulative risk assessment. *Toxicology* 2002;171:3-59.
21. Rickard J, Brodie ME. Correlation of blood and brain levels of the neurotoxic pyrethroid deltamethrin with the onset of symptoms in rats, *Pestic Biochem Physiol* 1985;23:143-56.
22. Giray B, Gurbay A, Hincal F. Cypermethrin-induced oxidative stress in rat brain and liver is prevented by vitamin E or allopurinol. *Toxicol Lett* 2001;118:139-46.
23. Dargel R. Lipid peroxidation-a common pathogenetic mechanism? *Exp Toxicol Pathol* 1992;44:169-81.