



18.Video Konferanslar Sanal Toplantısı 25-28 MART 2021

[PS-05]

FRONTAL SİNÜSTE MUKOSELE YOL AÇAN WEGENER GRANÜLAMATOZİSİ

Bilge Baycık, Can Aslan, Harun Gür, Kemal Görür

Mersin Üniversitesi, Kulak Burun Boğaz Hastalıkları Anabilim Dalı, Mersin

Wegener granülamatozisi (Granülamatoz polianjitis), genellikle alt ve üst solunum yolları ile böbrekleri etkileyen, nekrotizan granülomların eşlik ettiği, küçük damarları tutan bir vaskülitir. Etyolojisi tam bilinmemekle birlikte, otoimmün kökenli bir hastalık olduğu ve çevresel faktörlerle tetiklendiği düşünülmektedir.

WG nadir görülen bir hastalık olup en sık 40-60 yaş arası bireyleri etkilemektedir. Kadın ve erkeklerde benzer oranlarda rastlanmaktadır. Baş ve boyun bölgesinde en sık nazal kavite ve paranazal sinüsleri etkilemektedir ve sinüzit, rinit, septal perforasyon, semer burun deformitesi şeklinde klinik bulgu vermektedir. Tanı histopatolojik inceleme ve c-ANCA antikor düzeylerine bakılarak konur.

Medikal tedavisinde kortikosteroidler, siklofosfamid, azotiopurin, metotreksat kullanılabilir. Wegener Granülamatozisi sıklıkla relapsların izlendiği bir klinik hadisedir. Frontal sinüs mukoselinin primer tedavisi ise cerrahi yaklaşımdır. Fonksiyonel endoskopik sinüs cerrahisi, DRAF teknikleri, eksternal yaklaşımlar cerrahi tedavide kullanılan yöntemler arasında yer almaktadır.

Bu olgu sunumunda amaç, WG nedeniyle frontal sinüste mukosel gelişen hastanın endoskopik ve açık teknik yaklaşım ile frontal sinüs cerrahi tedavisini tartışmaktır.

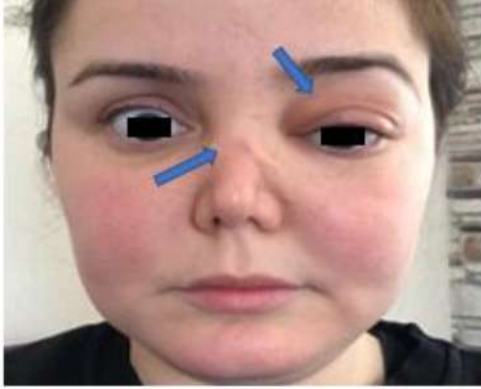Olgumuzda 28 yaşında kadın hasta tarafımıza sol gözde şişlik, yüzde asimetri, burun tıkanıklığı, koku kaybı yakınmalarıyla başvurmuştur. Tıbbi öyküsünde 1 sene önce WG tanısı almış olduğu, düşük doz prednisolon ve siklofosfamid tedavisi gördüğü bilinmektedir. Fizik muayenesinde semer burun deformitesi, propitozis izlenen hastanın endoskopik nazal kavite muayenesinde septumun totale yakın perforasyon olduğu, nazal kavitenin krutlarla kaplı olduğu gözlenmiştir. Çekilen görüntülemelerinde sol frontal sinüste, tabanda destrüksiyona yol açan ve sinüsü total oblitere eden mukosel izlenmiş olup hastaya DRAF-2B cerrahisi planlanmıştır. Cerrahi esnasında sol frontal sinüs ön duvarından eksternal yaklaşımla kemik pencere eleve edilmiş, mukosel drene edilmiştir. Kombine yaklaşımla opere olan hastada intraoperatif frontal sinüsten drene olan materyalde üreme olması üzerine hastaya 3x1 gr/gün Meropenem tedavisi düzenlenmiş, hasta tedavi sonrası şifa ile taburcu edilmiştir.

WG, frontal sinüste mukosele yol açabilir ve orbital komplikasyonlara yol açabilir. Frontal sinüs mukosellerine endoskopik ve açık teknikler birlikte başarıyla uygulanabilir. Cerrahi tedaviler yanında immünespresif ilaçların kullanılması tedavi başarısını artıracaktır.

Anahtar Kelimeler: Wegener granülamatozisi, mukosel, DRAF-2b

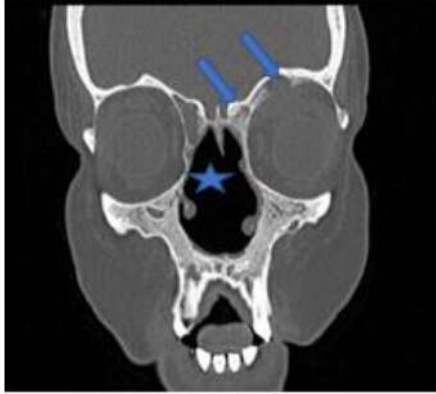

Resim 1



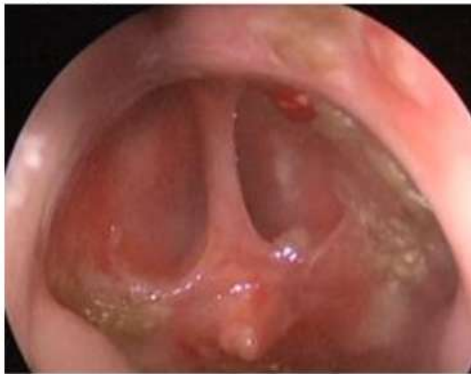Resim 1: Sol gözde propitozis görünümü ve semer burun deformitesi

Resim 2



Resim 2: Çekilen koronal kesit paranasal tomografide nazal septumun totale yakın perfore olduğu gözlenmiştir, sol frontal sinüste tabanda destrüksiyona yol açan mukosel izlenmiştir.

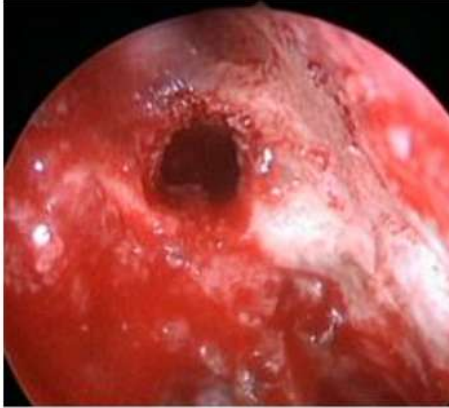
Resim 3



Resim 3: İntraoperatif endoskopik bakıda septumun totale yakın perfore olduğu gözlenmiştir.



Resim 4



Resim 4: Sol frontal sinüs osteumu 1,5 cm dilate edilmiştir.




www.videokonferanslar.org

"Prof. Dr. Can Özşahinoğlu Anısına"

18. Video Konferanslar

Sanal Toplantısı

25-28 MART 2021



BİLDİRİ KİTAPÇIĞI